

症例

【症 例】 60代 男性

【検査材料】 胸水

【主 訴】 呼吸苦・意識障害

【病 歴】 2年前より重症筋無力症のためステロイド治療中。
交通外傷により、右側胸部第6,7,8肋骨を骨折し入院。
一週間後、呼吸苦・胸水増大・軽度の意識障害をおこしたため
胸水細胞診が施行された。

選択肢

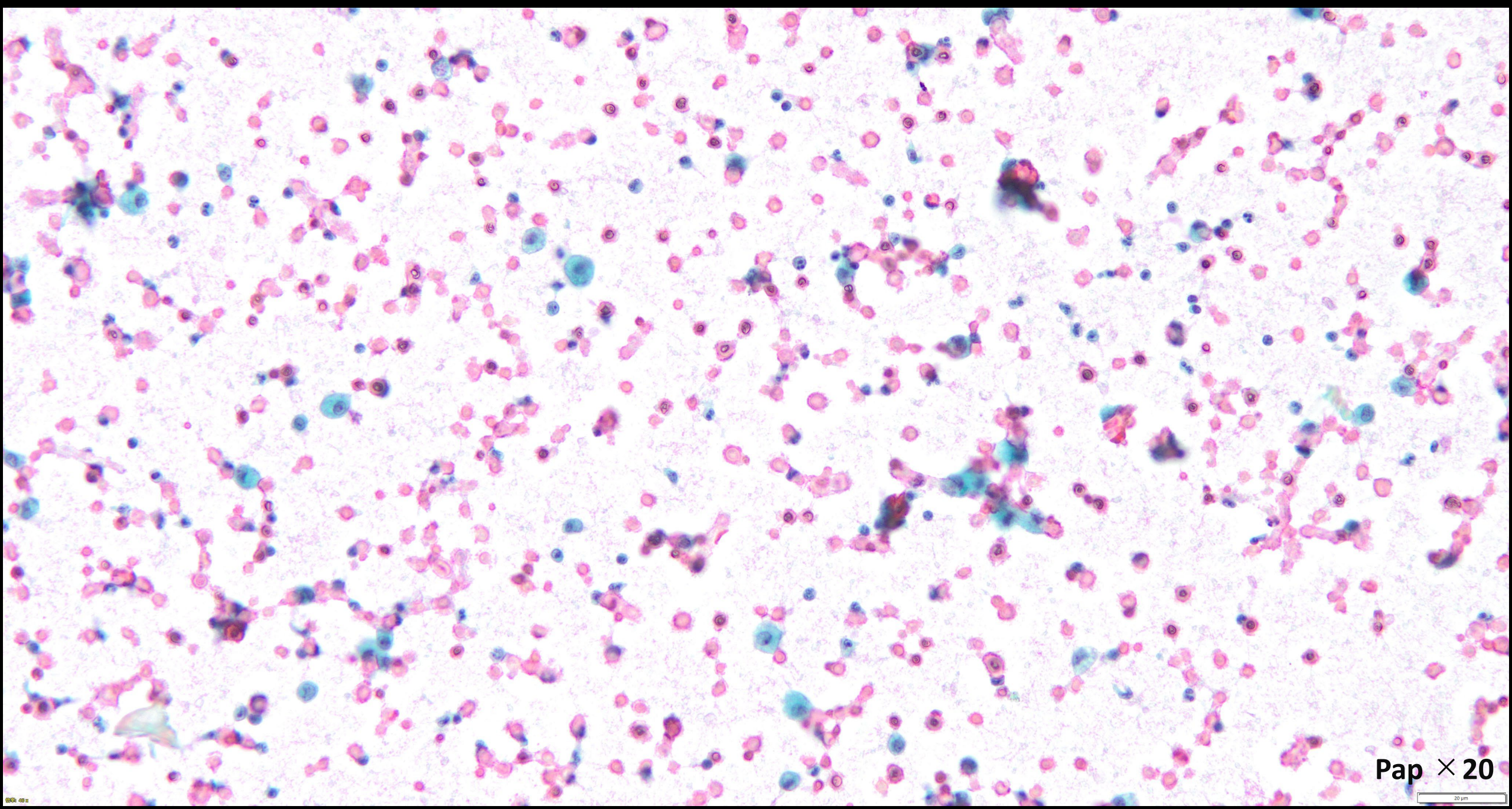
1. 反応性中皮

2. *C.neoformans*

3. *Candida* 胞子

4. 人工物(手袋のパウダー：タルク)

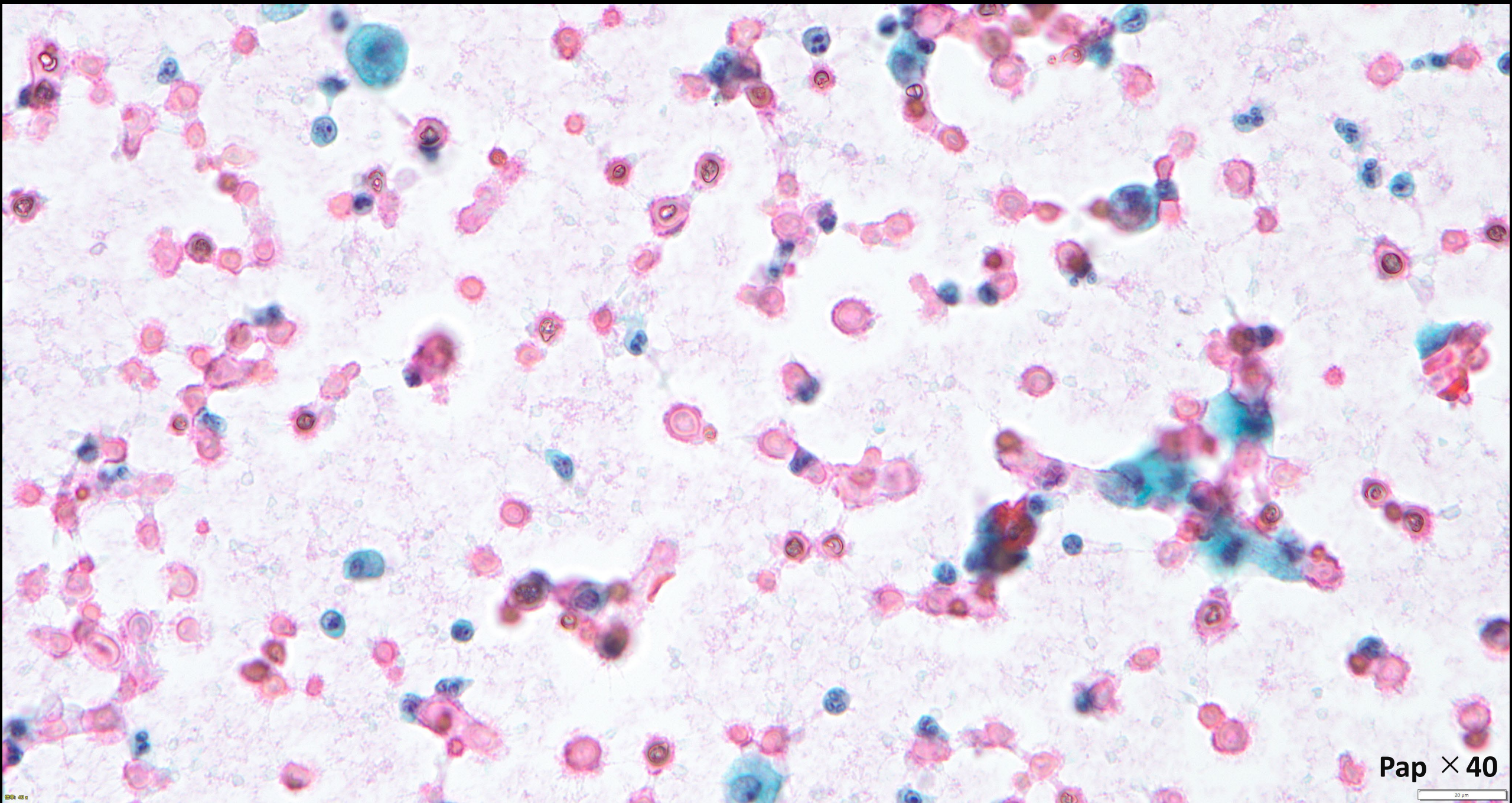
右胸水 BD サイトリッチレッド処理



Pap × 20

20 μm

右胸水 BD サイトリッチレッド処理



Pap × 40

20 μm

