

スライドカンファレンス

症例3


大分県立病院 臨床検査科病理部

和田 純平

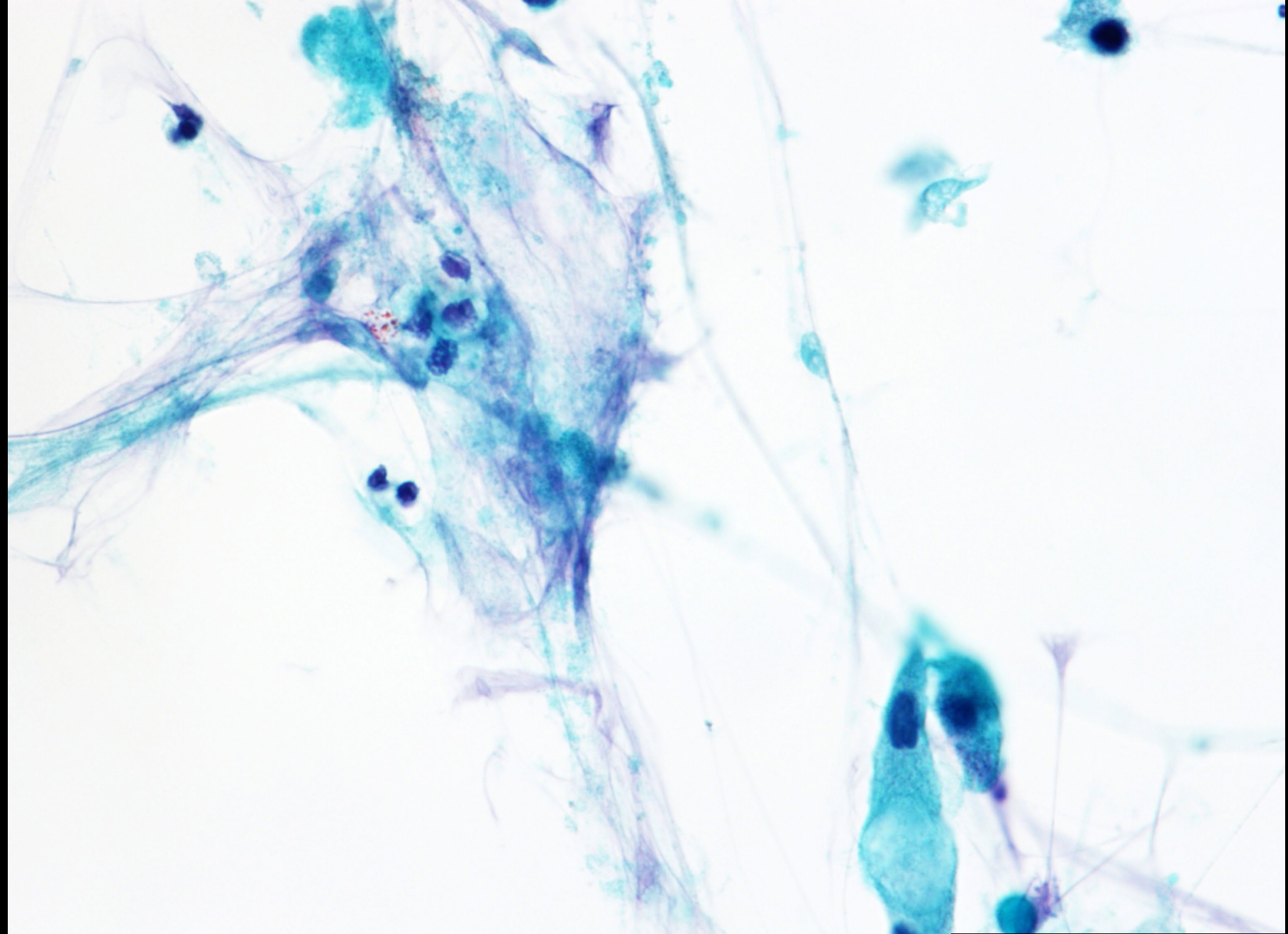
症 例：70歳代，男性

検査材料：肺腫瘍穿刺吸引(吹き付け法，集細胞法)

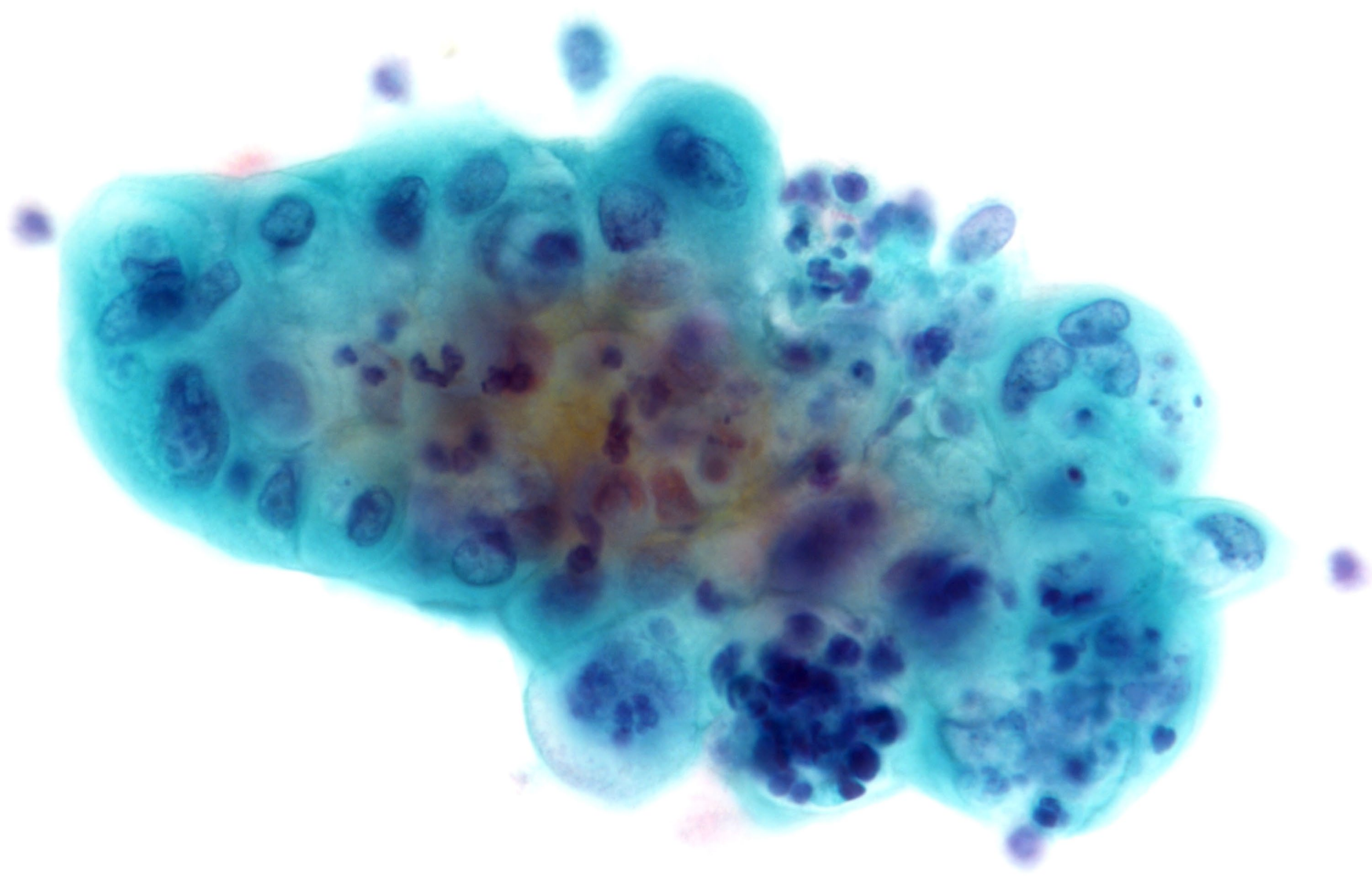
病 歴：仰臥位時に呼気音の異常を自覚し、近医を受診した。画像検査で右肺下葉結節影と、右下肺野背側に浸潤影を認め、精査加療目的に当院呼吸器内科紹介となった。CT検査では右肺S8に辺縁不整で空洞を伴う結節状陰影を、右肺底部に広範な浸潤影を認めた。気管支鏡でのアプローチが困難な病変であり、当院呼吸器外科紹介となり、診断・治療目的に手術となった。標本は術中穿刺にて右肺S8の結節およびその周囲から採取され、それらは同様の細胞像を示していた。



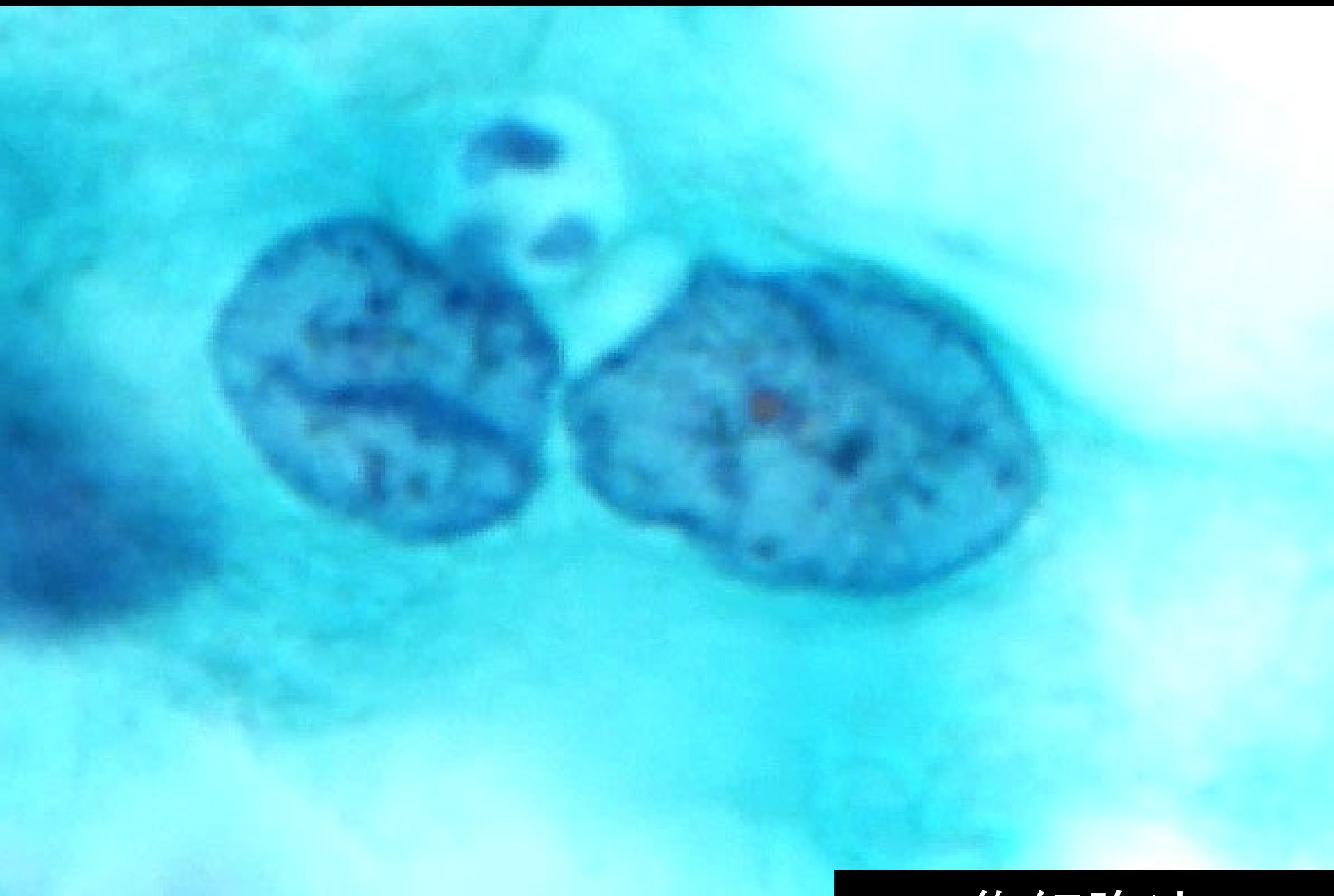集細胞法



吹き付け法



集細胞法



集細胞法



1. 組織球
2. 杯細胞過形成
3. 粘表皮癌
4. 腺癌
5. 轉移性腎癌