

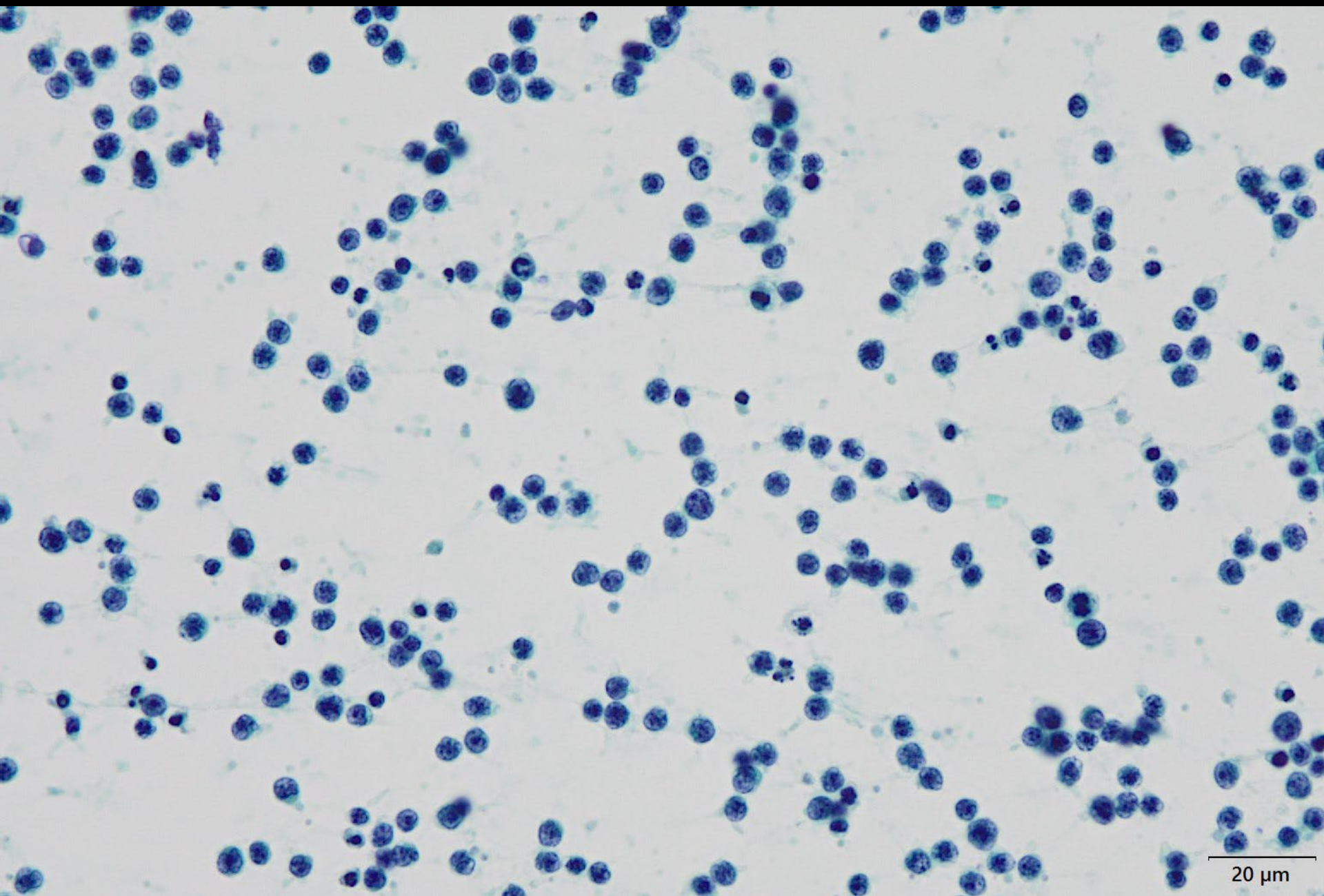
# スライドカンファレンス

## 症例1 体腔液

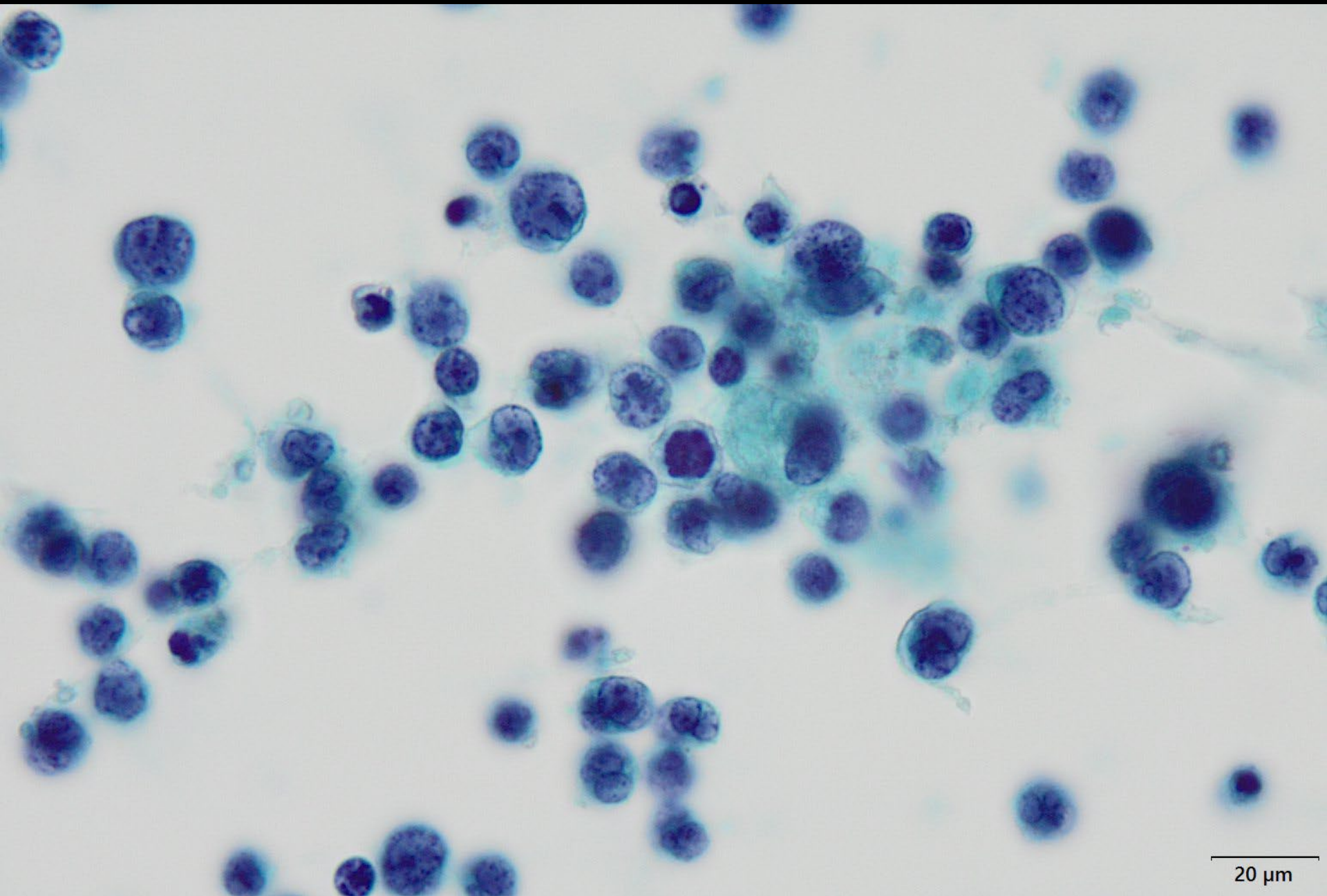
大分三愛メディカルセンター 病理診断課  
西田 陽登

# 症例

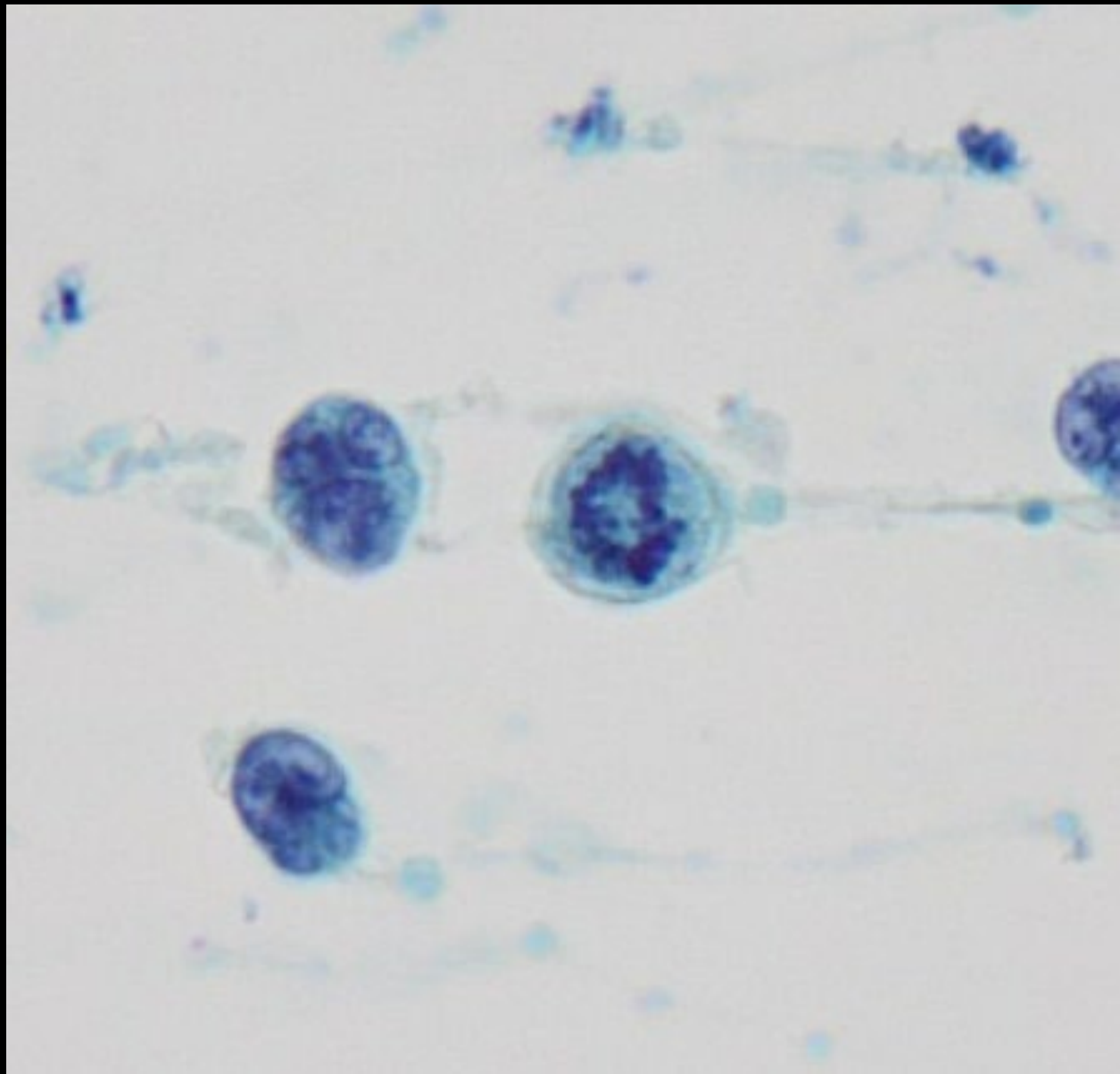
- 患者: 75歳、男性。
- 現病歴: 2型糖尿病のため、2週間前に当院糖尿病内科を受診していたが、その時は通常と変わりなく定期followとなった。その後、倦怠感と食欲不振が出現したため再度当院を受診した。精査のために行ったCT検査にて、心嚢液の貯留と軽度の両側胸水が認められた。その他の部位の腫瘍性病変やリンパ節腫脹などは認められなかった。症状軽減のため、また、原因の確定のため心嚢ドレナージが施行され、700mLの心嚢液検体を提出された。なお、HTLV-1抗体陽性である。
- 検体: 心嚢液
- 採取方法: 心嚢穿刺
- 染色: Papanicolaou染色、Giemsa染色

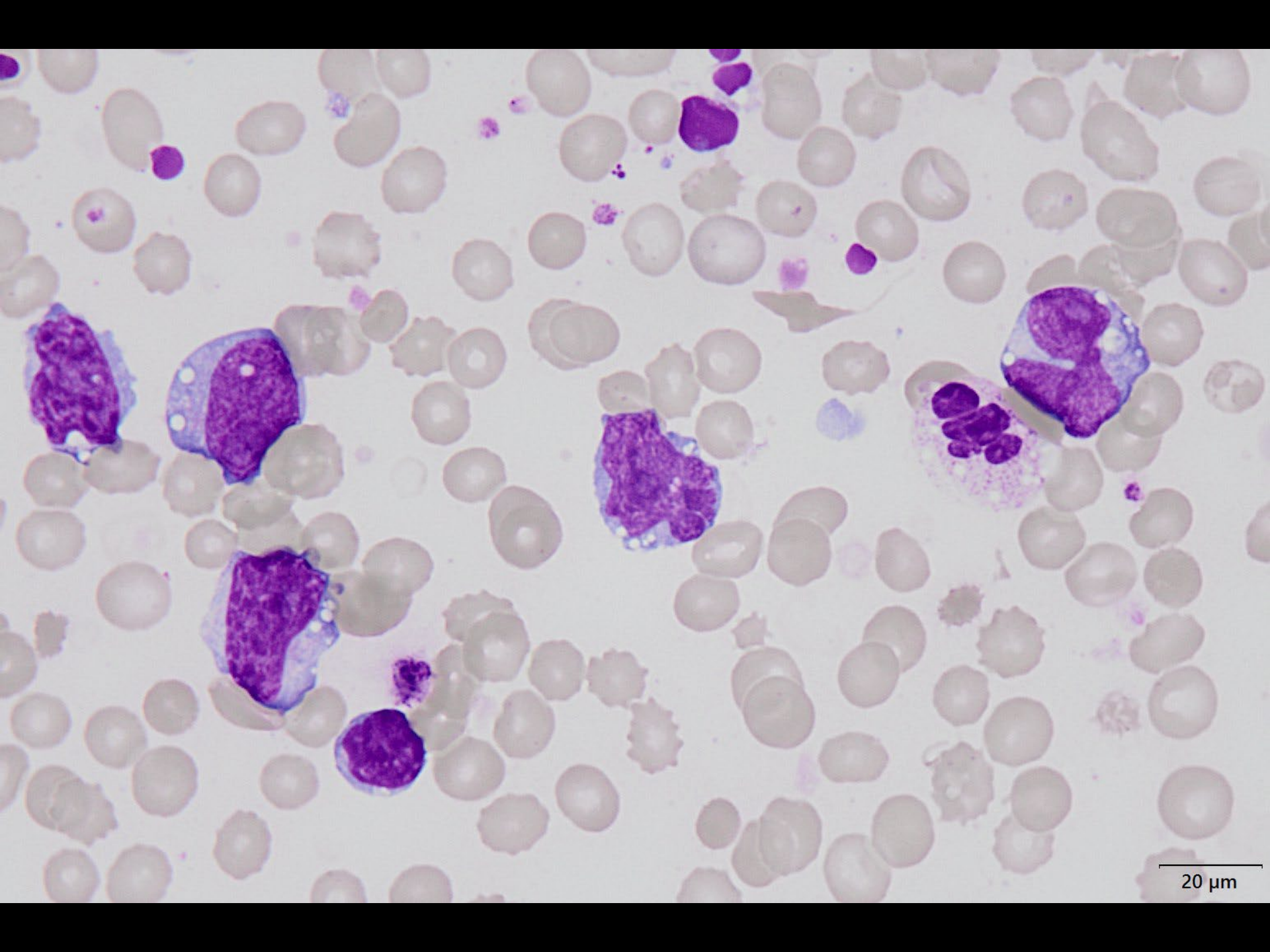


20 μm

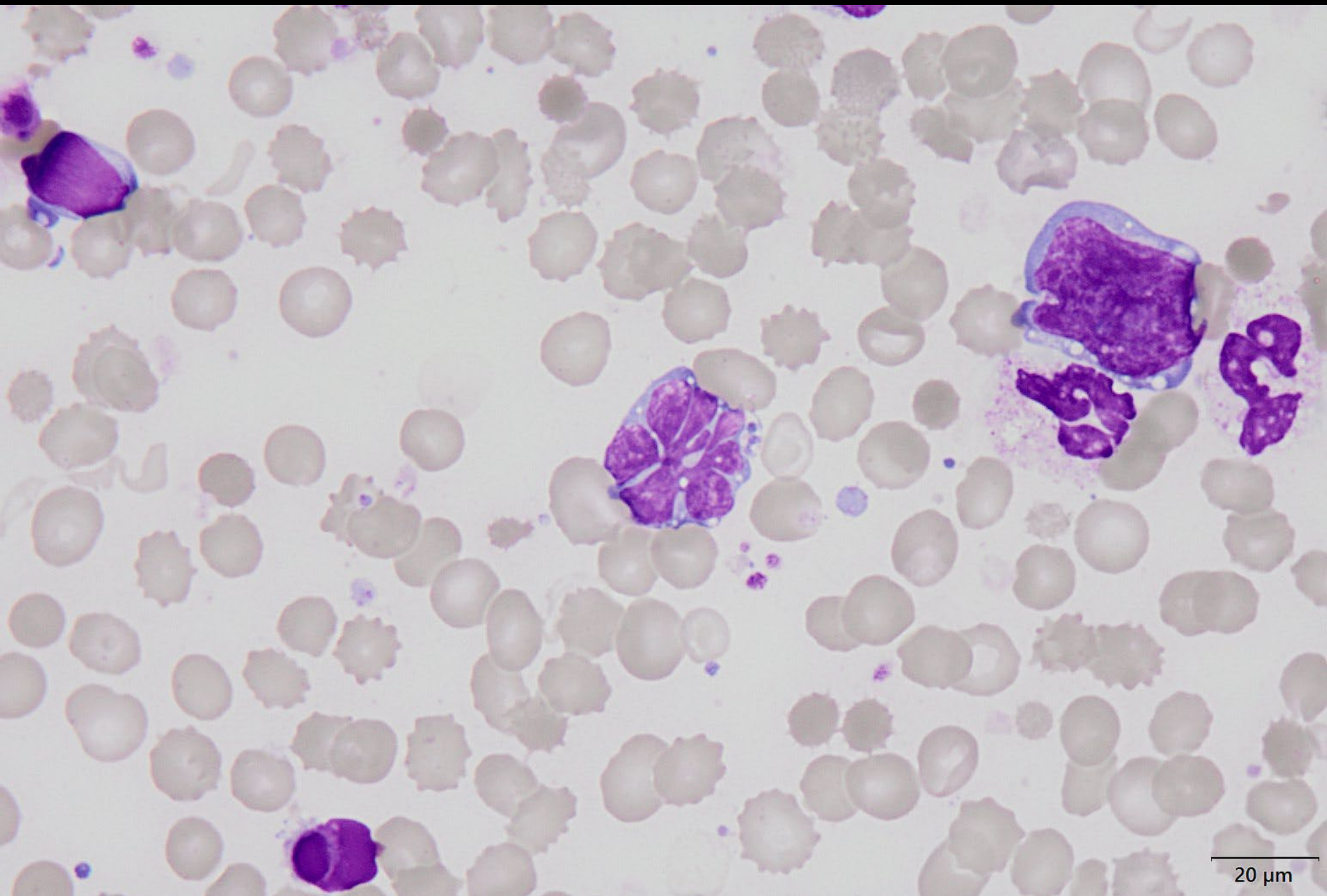


20 μm

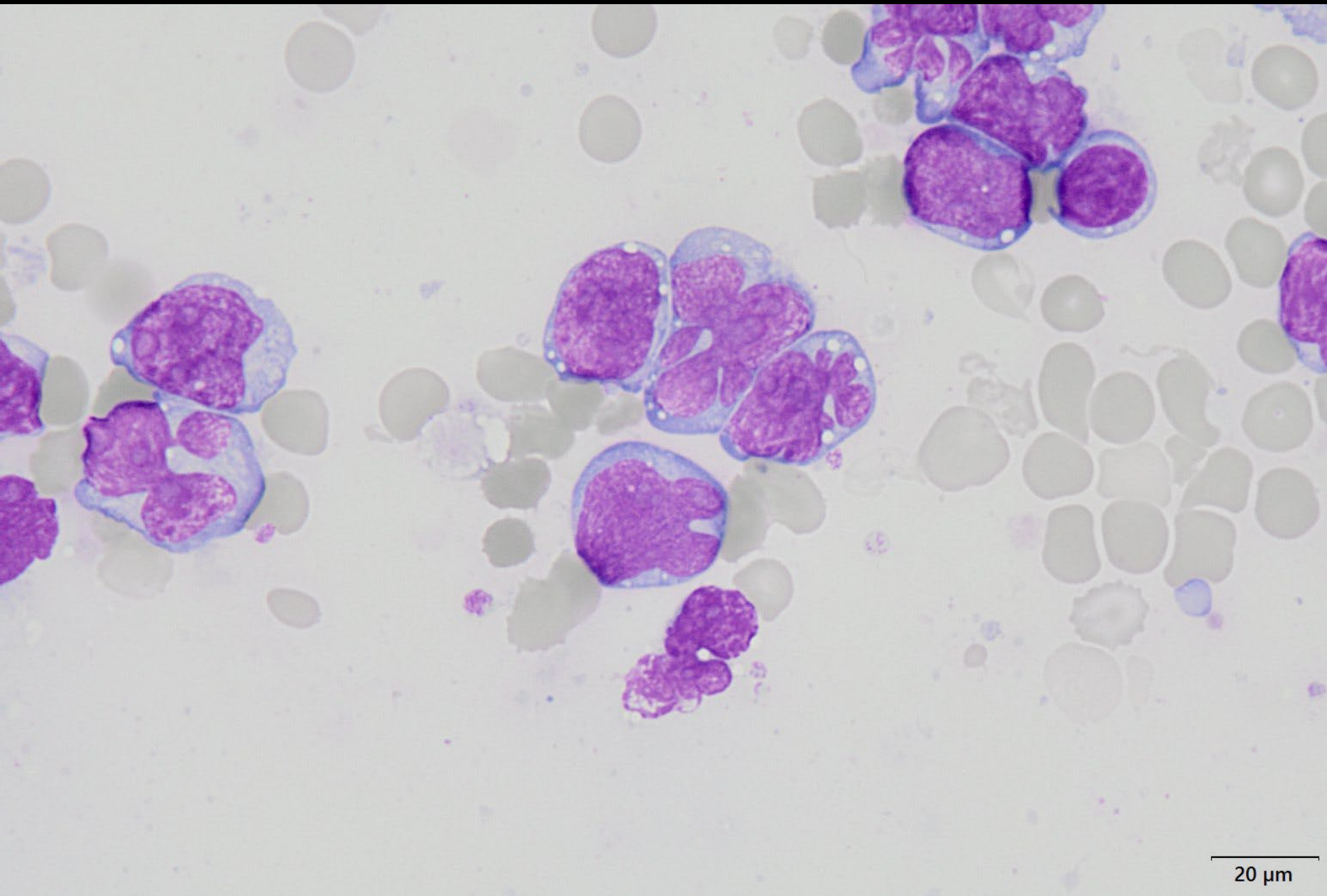




20  $\mu$ m



20  $\mu\text{m}$



20 μm



# 選択肢

1. 炎症性変化
2. 悪性中皮腫
3. 肺癌の播種
4. 体腔液貯留関連大細胞性B細胞型リンパ腫
5. 成人T細胞性リンパ腫