

2022年度細胞診従事者講習会  
2022年7月2日

## 症例3

大分県厚生連鶴見病院  
辛島恵子

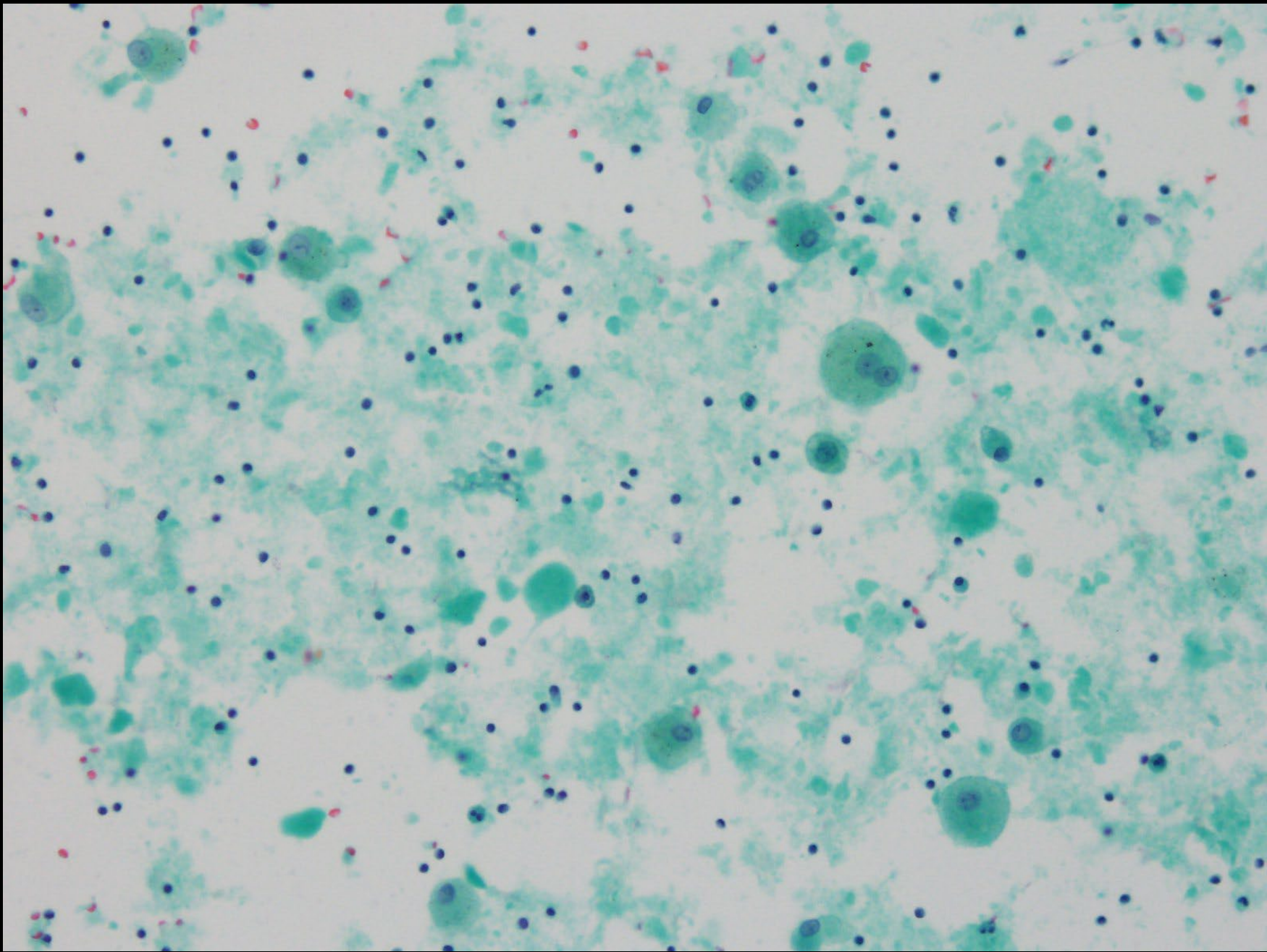
症例            60代 女性

検査材料      左気管支肺胞洗浄液

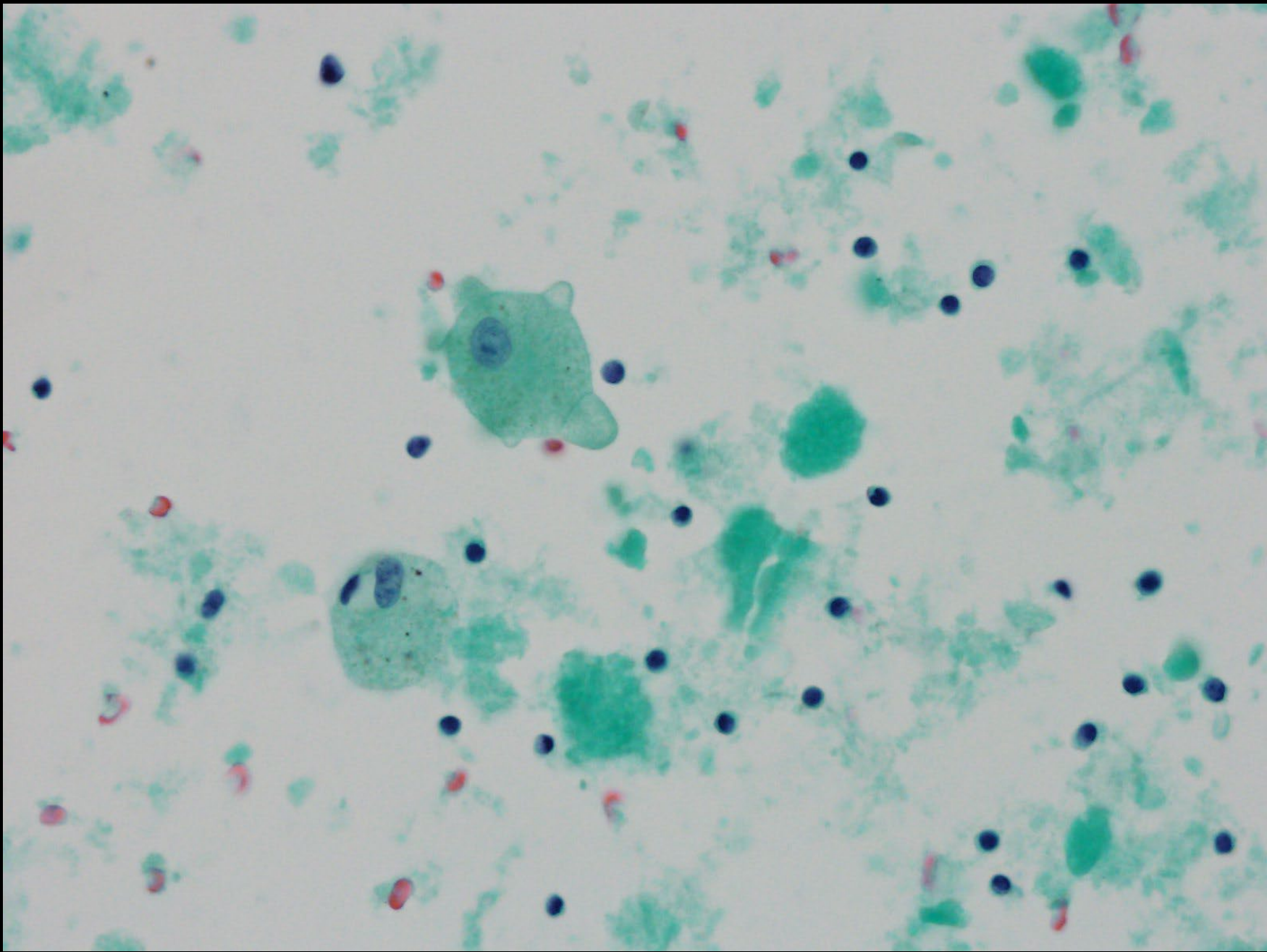
病歴            約1年前より骨髓異形成症候群（MDS）治療中  
間質性肺炎に対する気管支鏡実施

## 選択肢

- 1) ニューモシスチス肺炎
- 2) 抗酸菌性肺炎
- 3) クリプトコッカス症
- 4) 肺胞蛋白症
- 5) リポイド肺炎

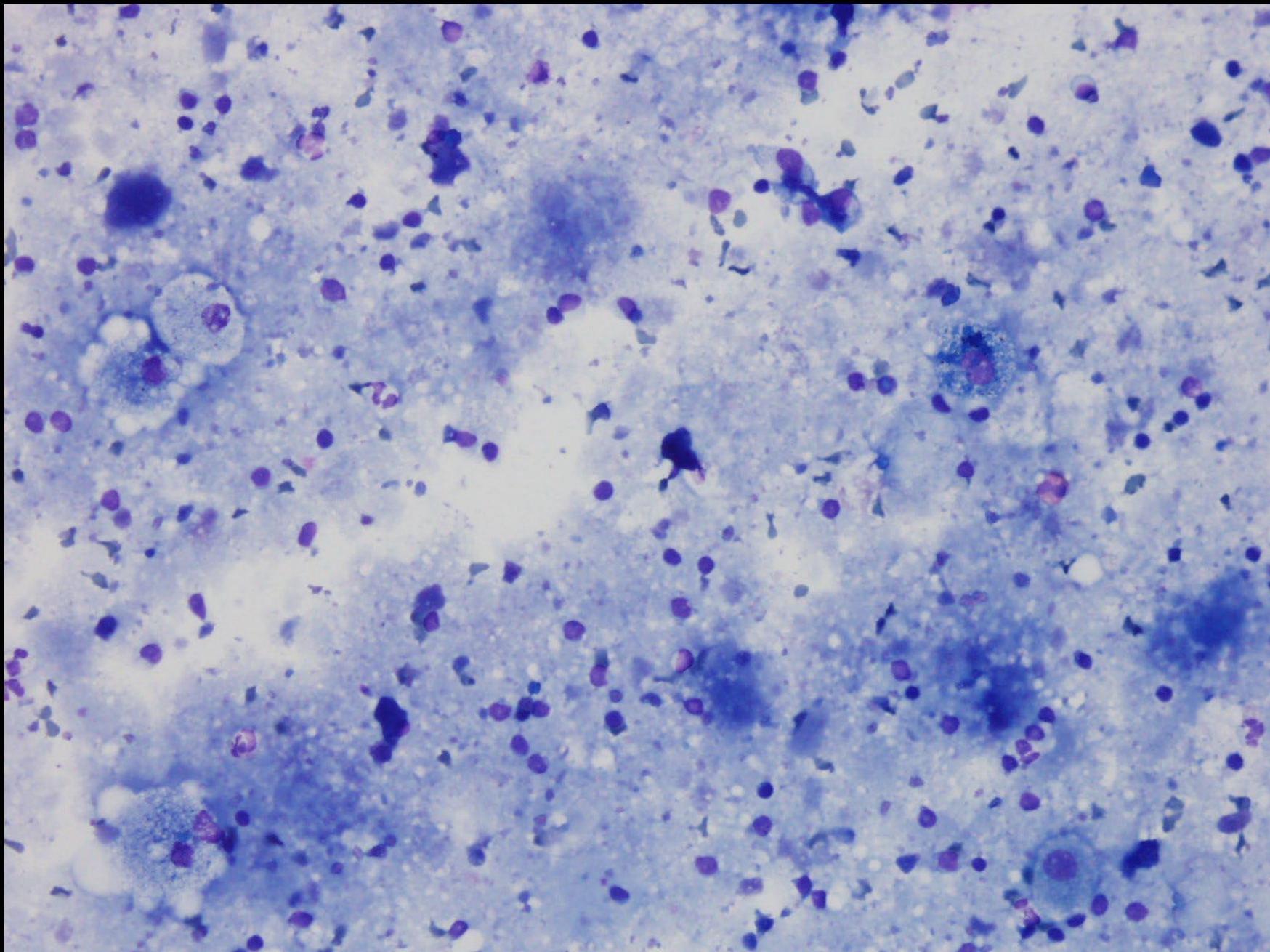


Pap染色 ×20



Pap染色 ×40





Diff-Quik染色 × 20