

スライドカンファレンス 症例

大分大学医学部 診断病理学講座
小山 雄三

症例

- **患者**: 80代, 男性
- **検査材料**: 口腔(擦過細胞診)
- **病歴**: 症例: 86歳, 男性
- **検査材料**: 口腔擦過細胞診
- **病歴**: 義歯不適合に対し, 診察を受けた際に左口蓋に乳頭状有茎性腫瘍を指摘された。腫瘍は10x10 mm大, 易出血性であるものの, 周囲に硬結は認められなかった。トルイジンブルー染色は陽性であった。精査のため擦過細胞診が施行された。

選択肢

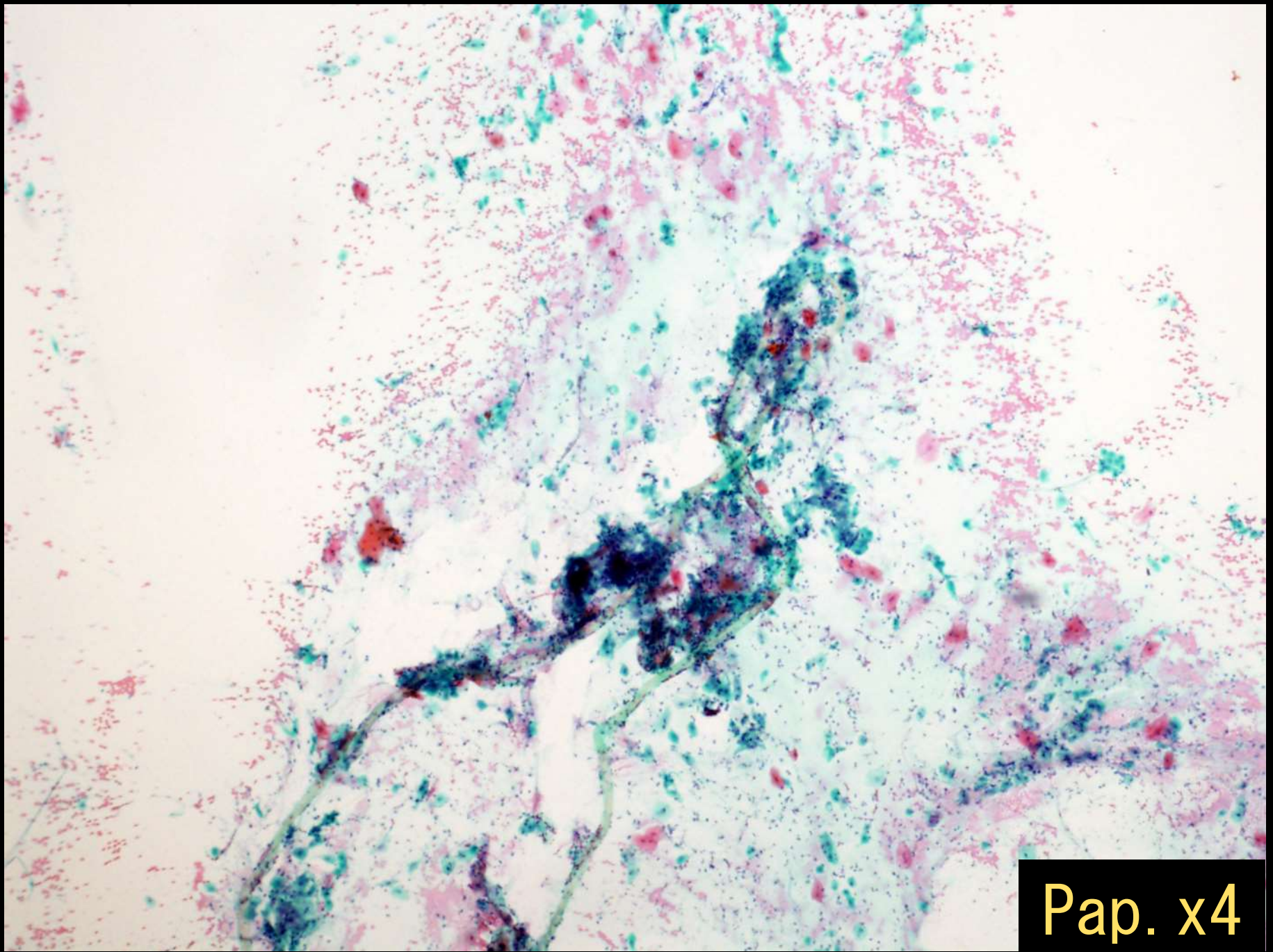
1: LSIL

2: Sialadenoma papilliferum

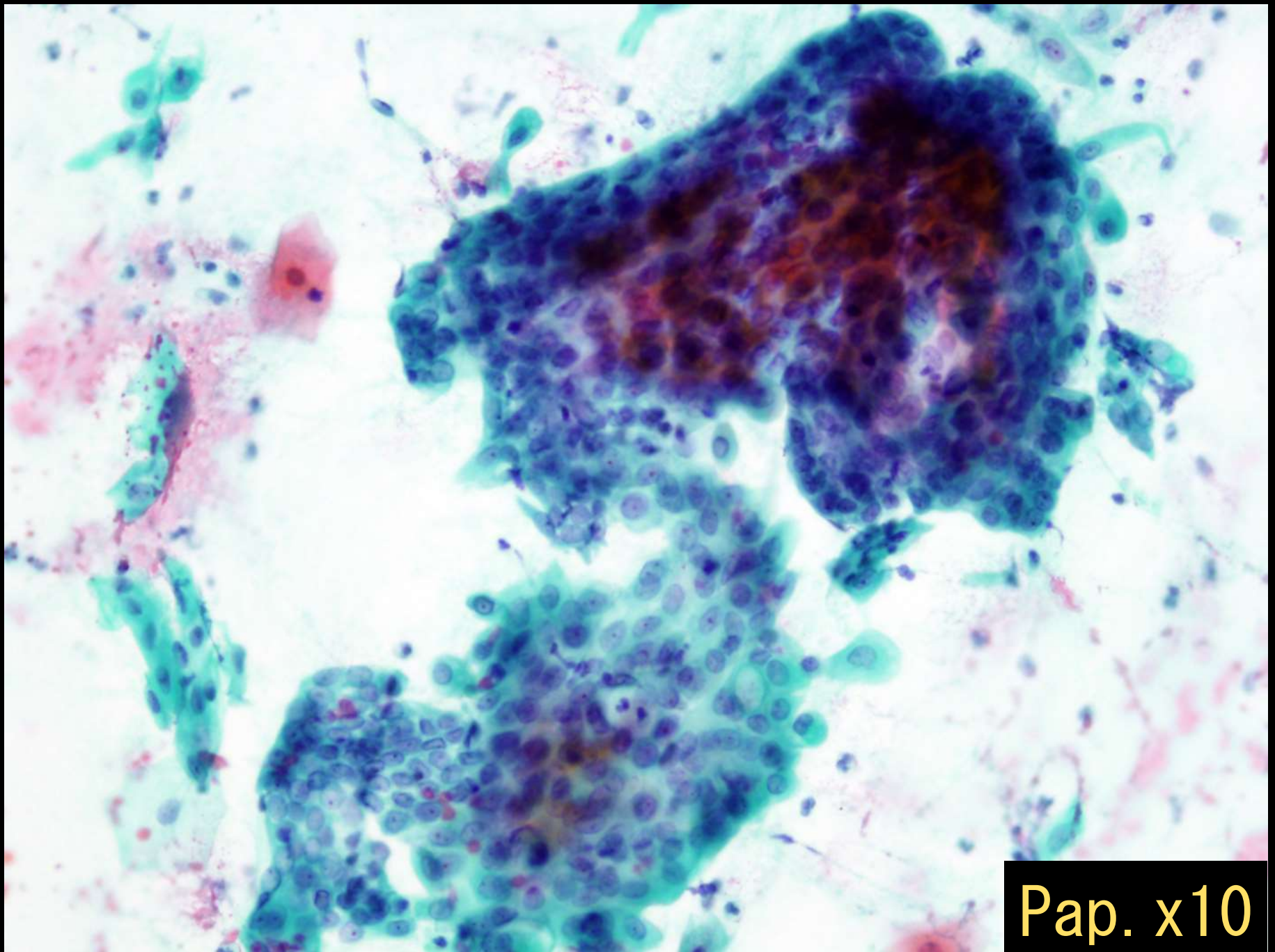
3: Squamous cell papilloma

4: Squamous cell carcinoma

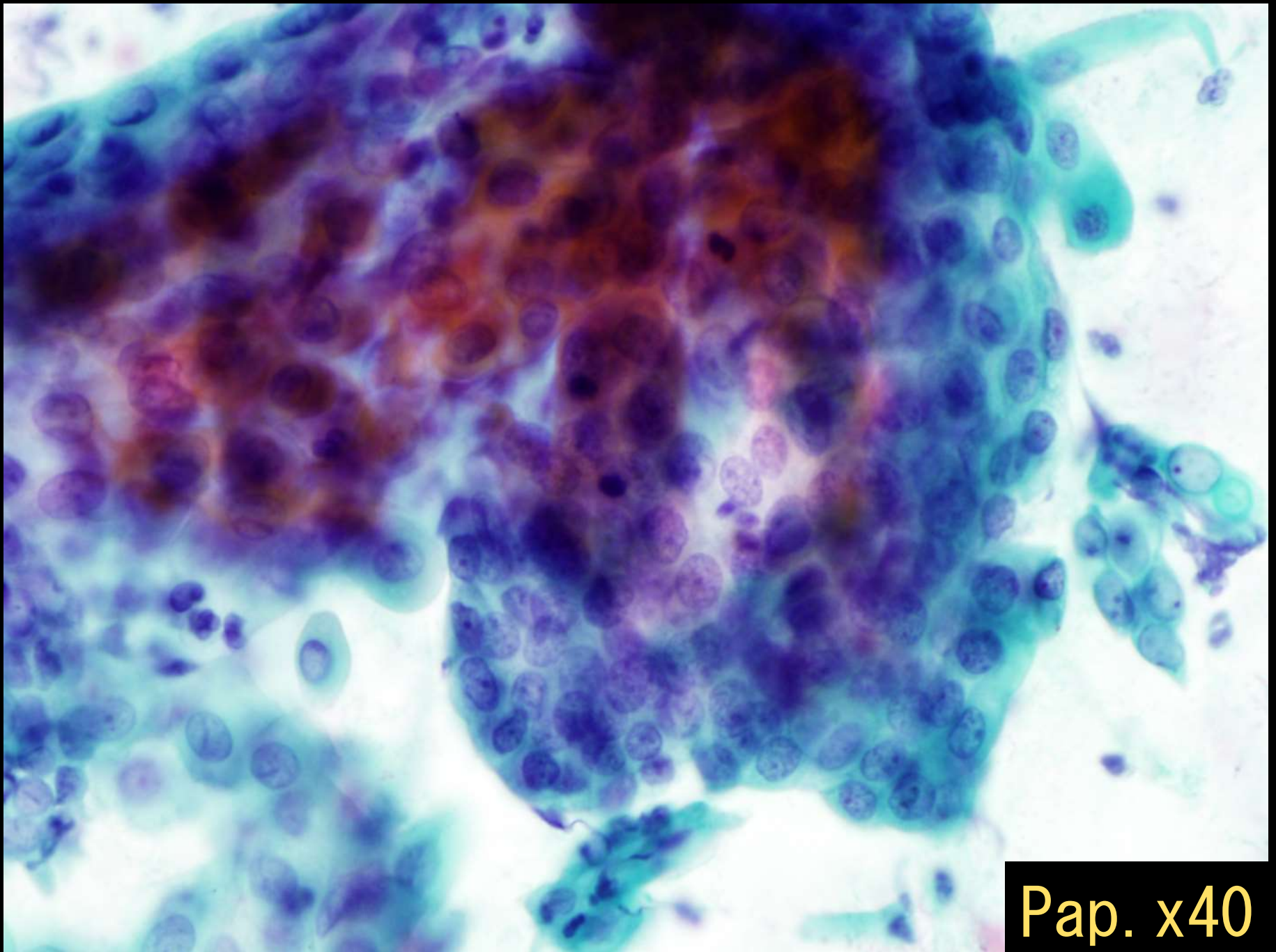
5: Mucoepidermoid carcinoma



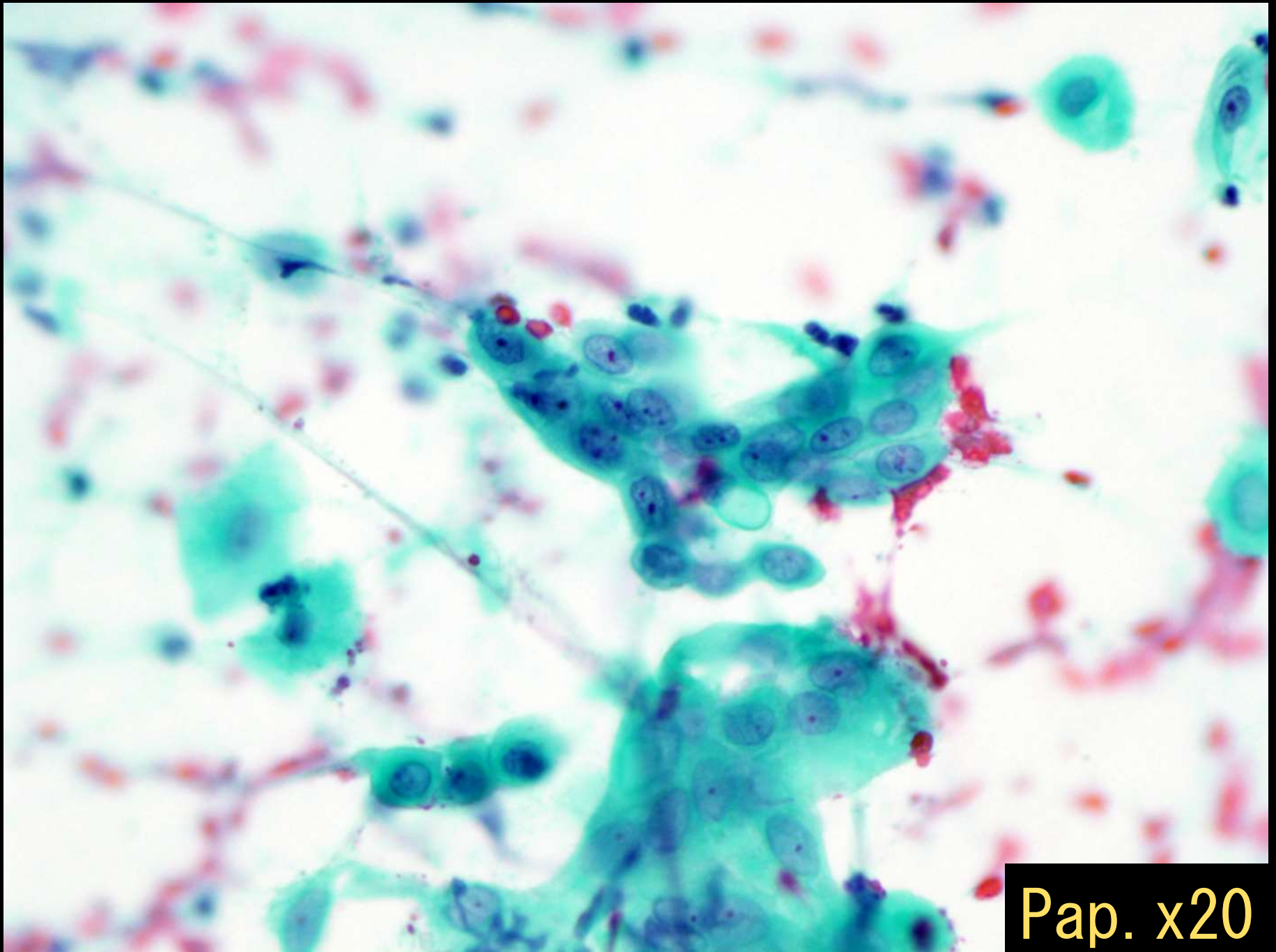
Pap. x4



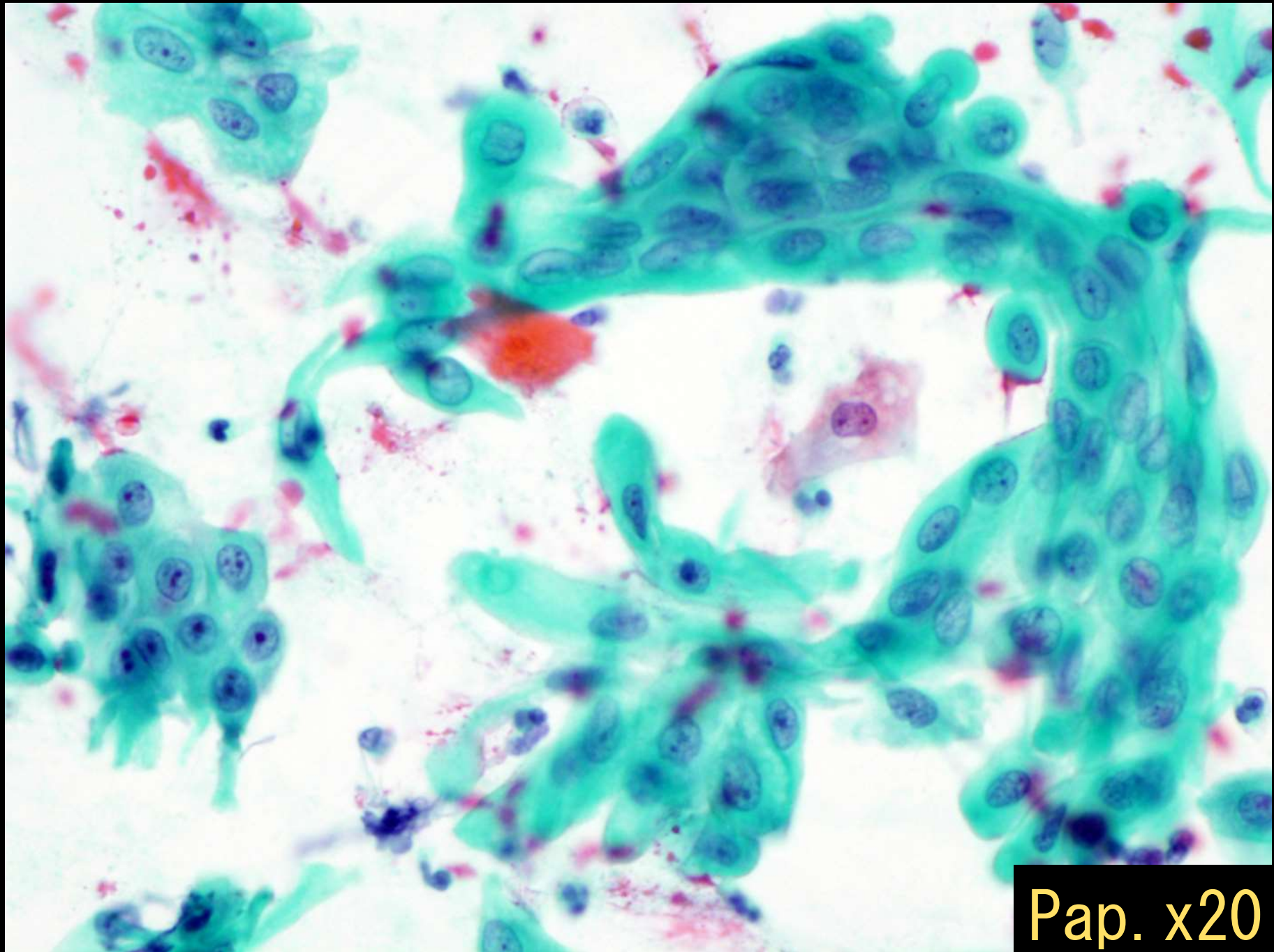
Pap. x10



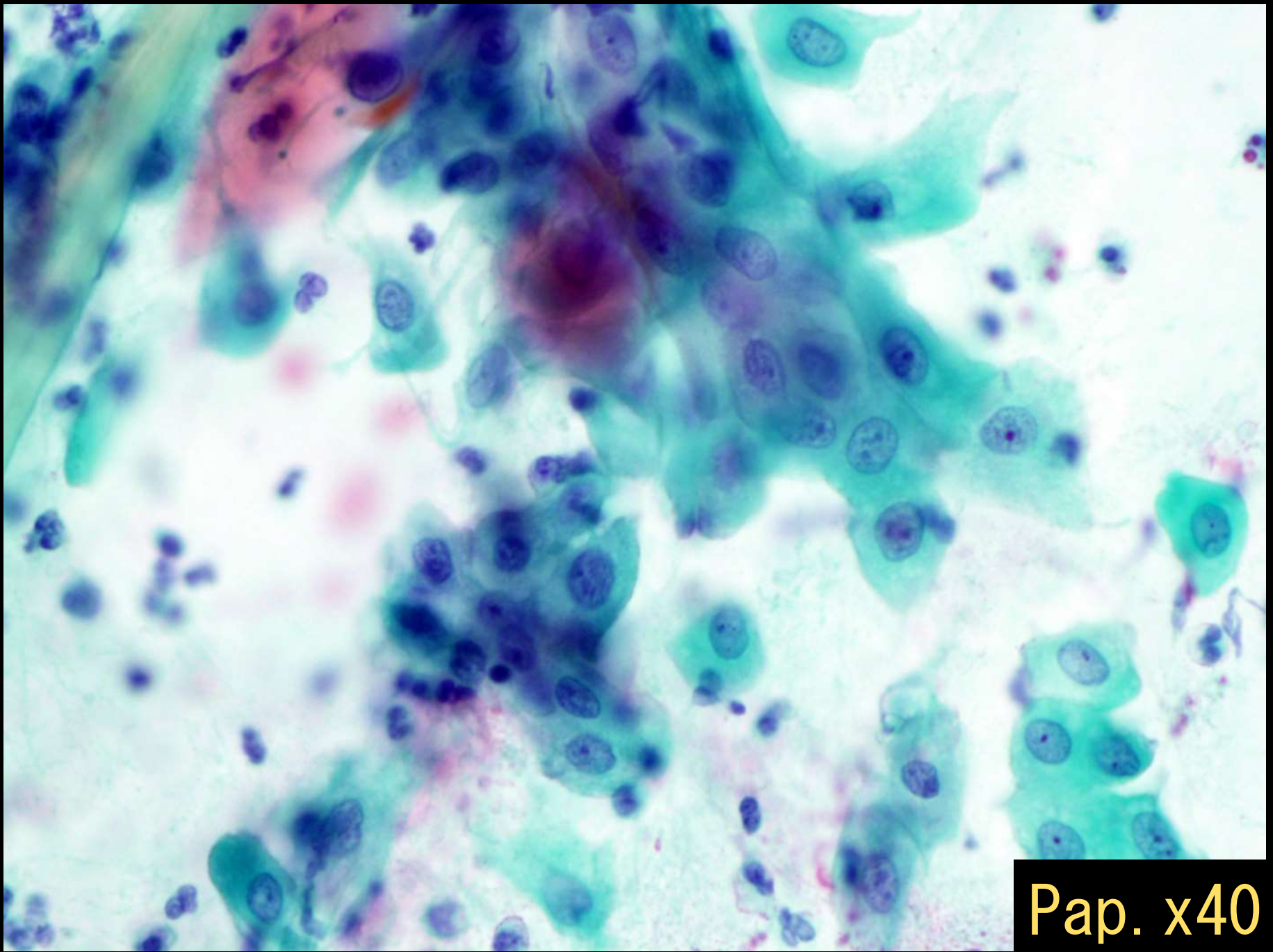
Pap. x40



Pap. x20



Pap. x20



Pap. x40