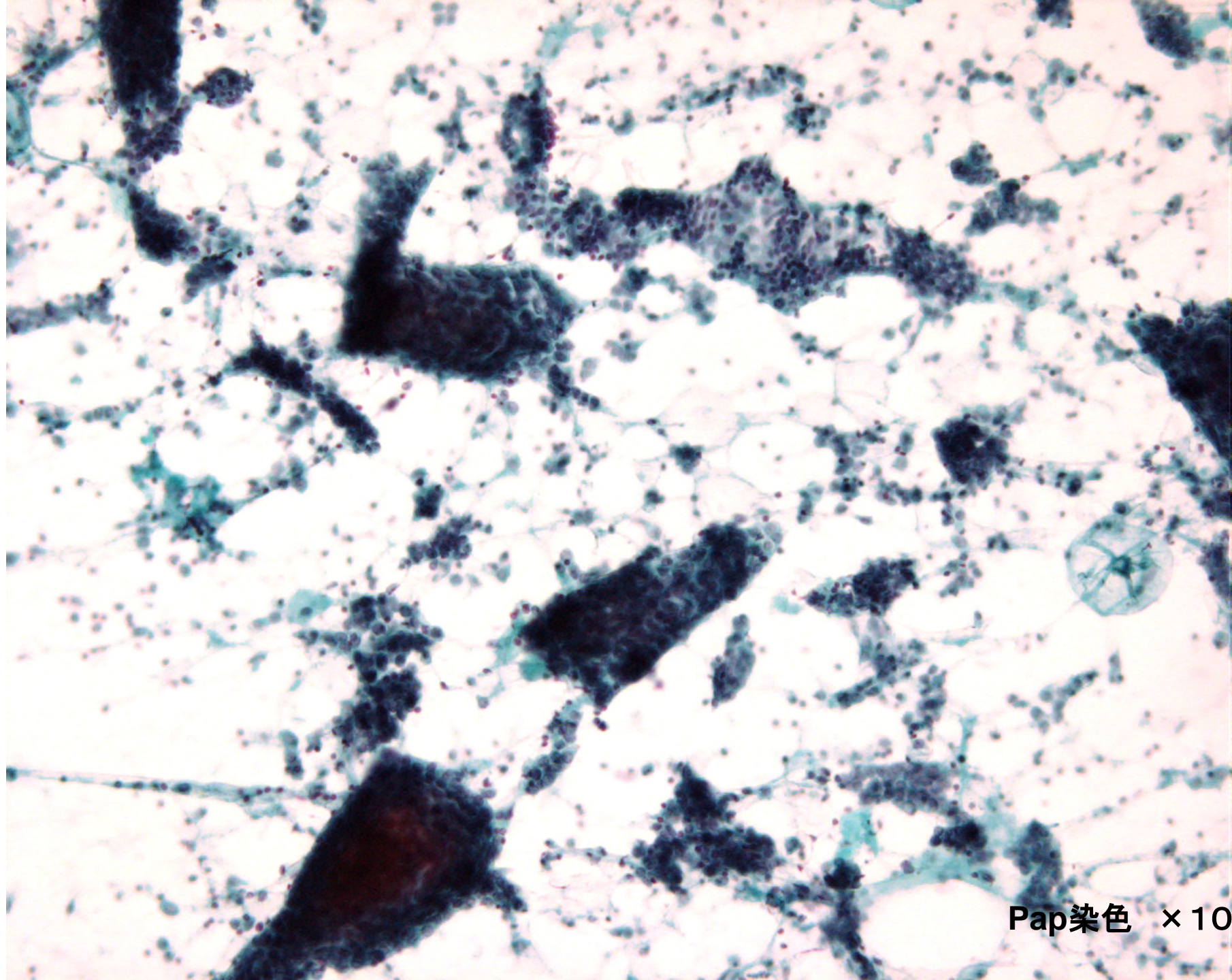


# 症例3

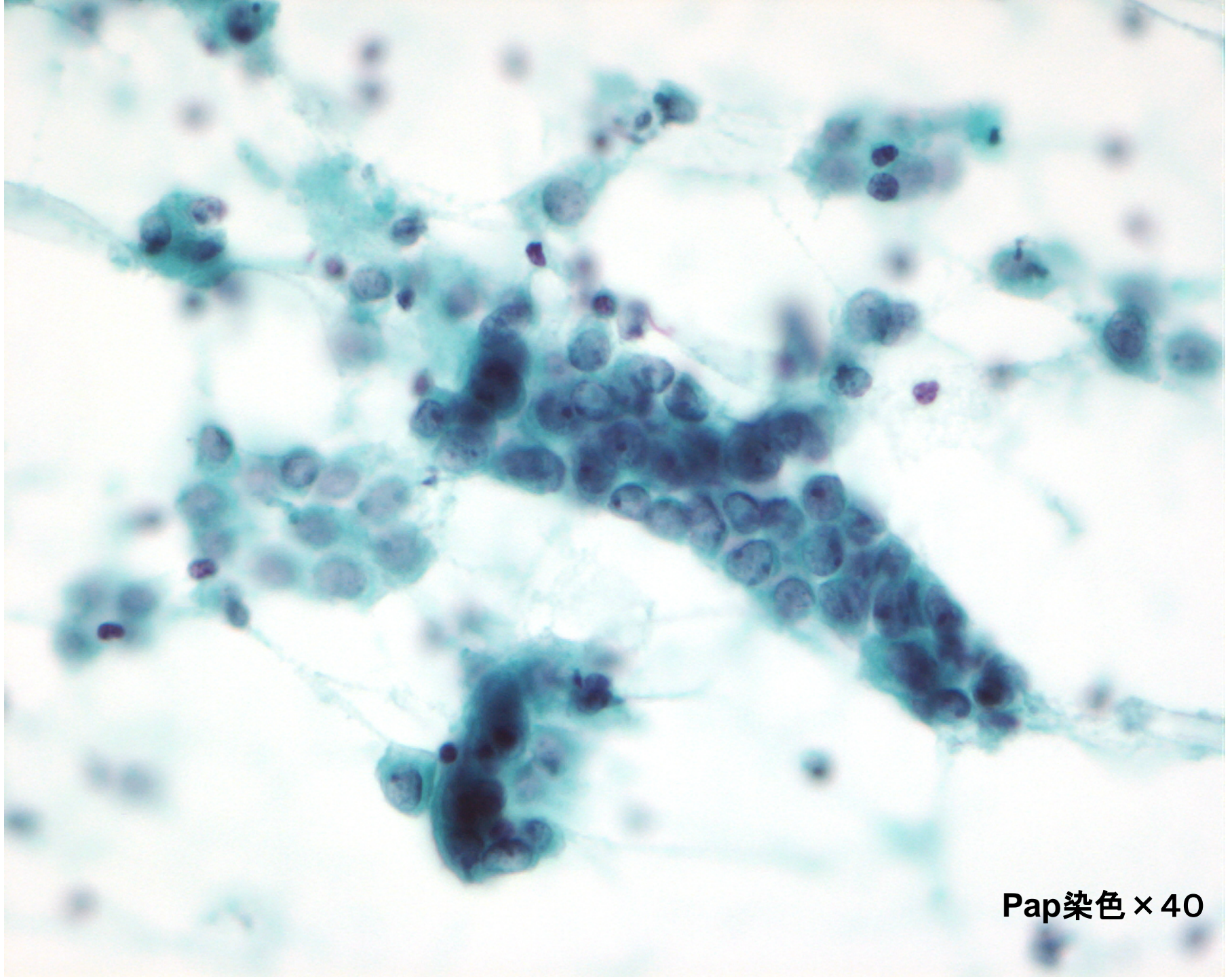
症例：40代 女性

検査材料：乳腺穿刺吸引

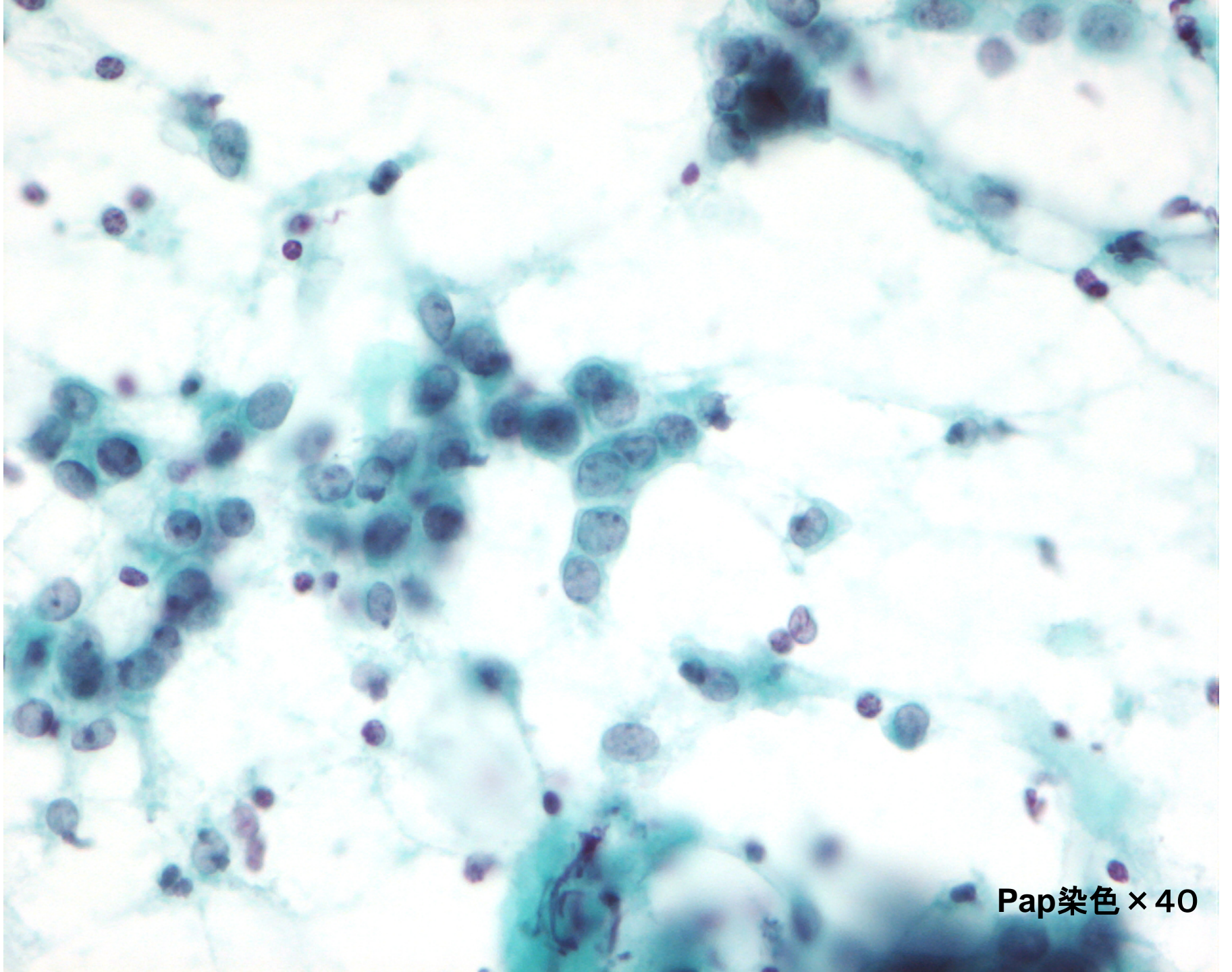
病歴：超音波検査にて右乳房AC領域に9mm  
大の腫瘍が認められたため、右乳房腫瘍  
の摘出術が行われた。その摘出材料より  
穿刺吸引細胞診を行った。



Pap染色 × 10



Pap染色 × 40



Pap染色 × 40