

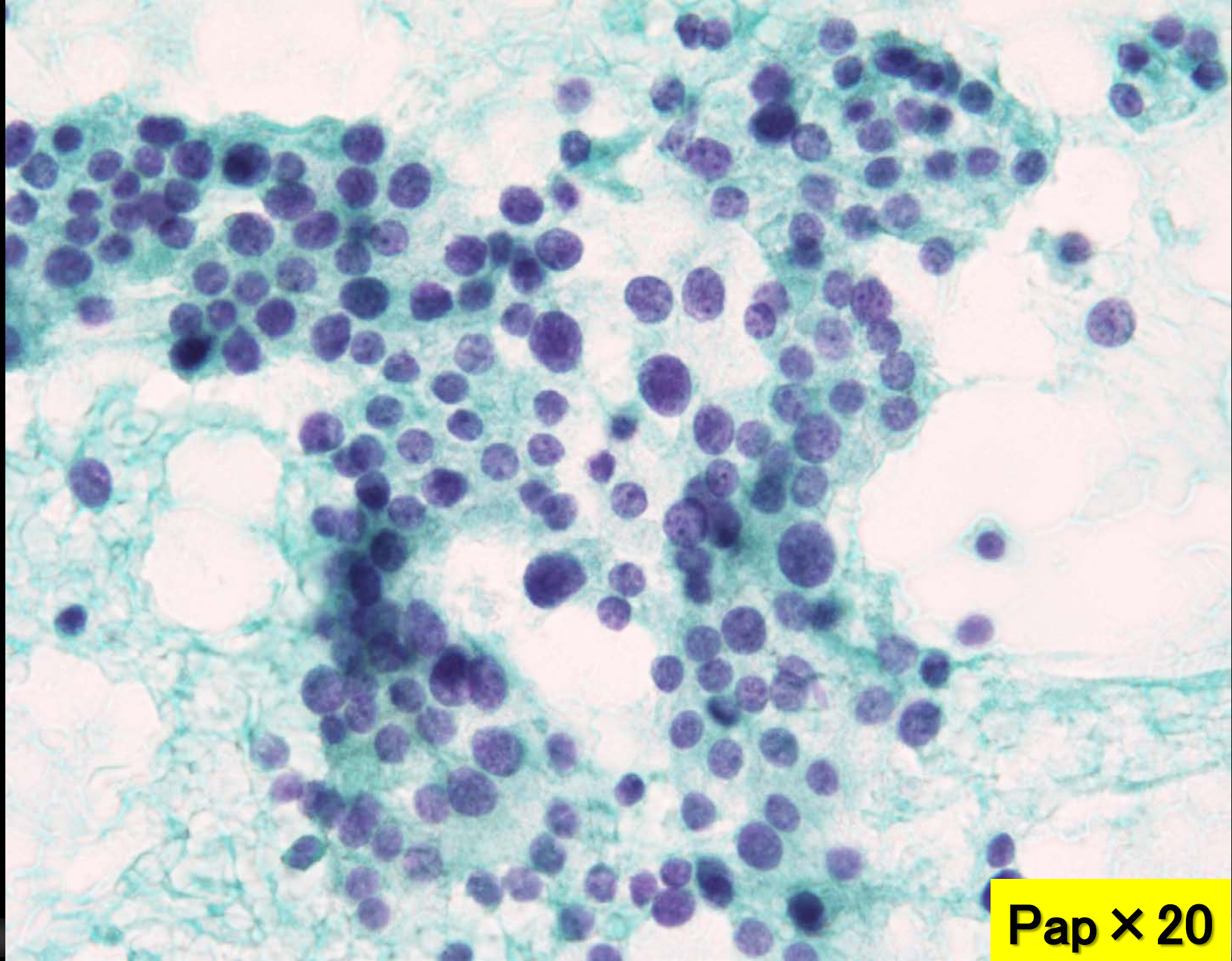
症例2：甲状腺

野口病院 病理診断科
山本 加菜

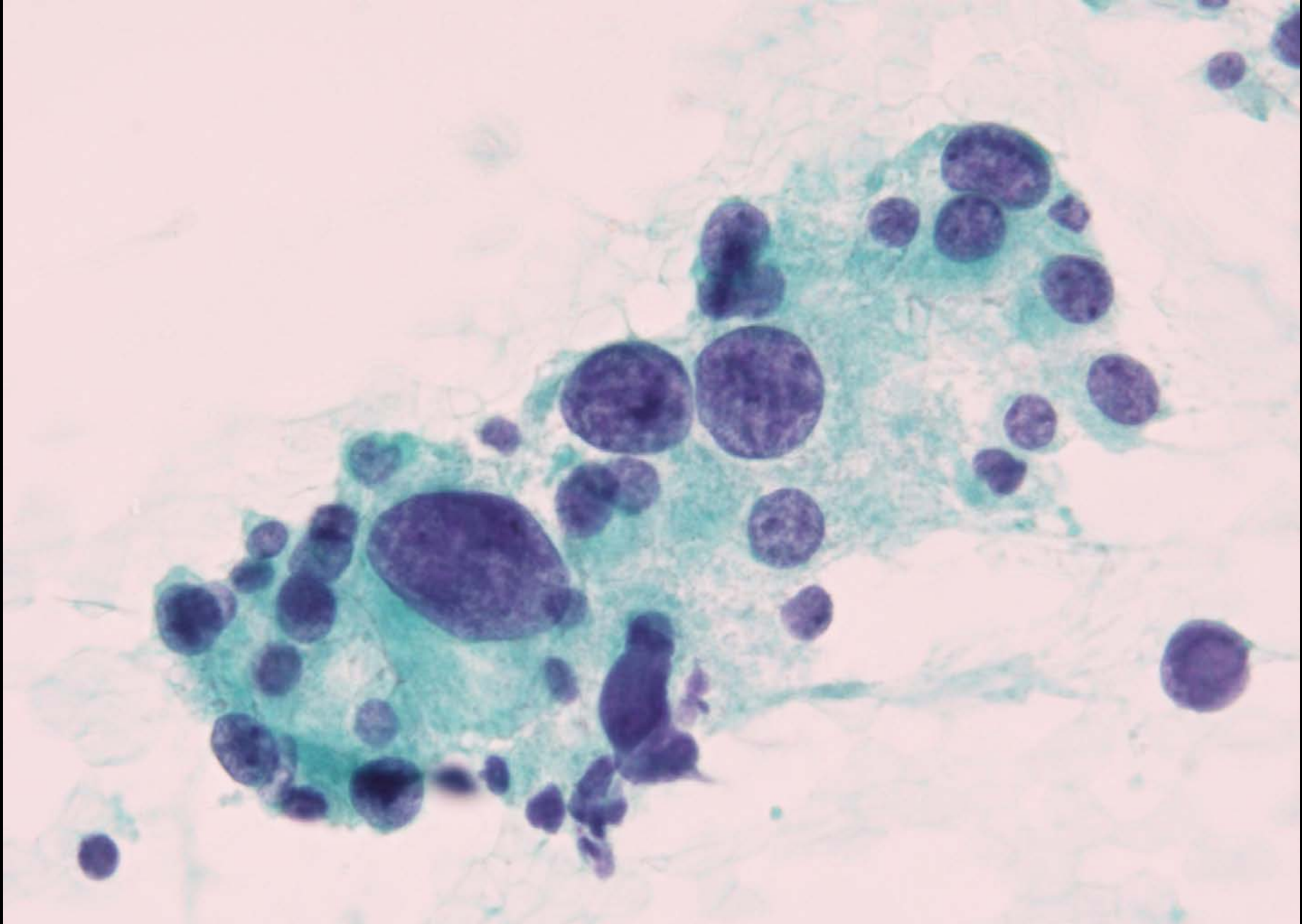
症例：40代・女性

検査材料：甲状腺（穿刺吸引）

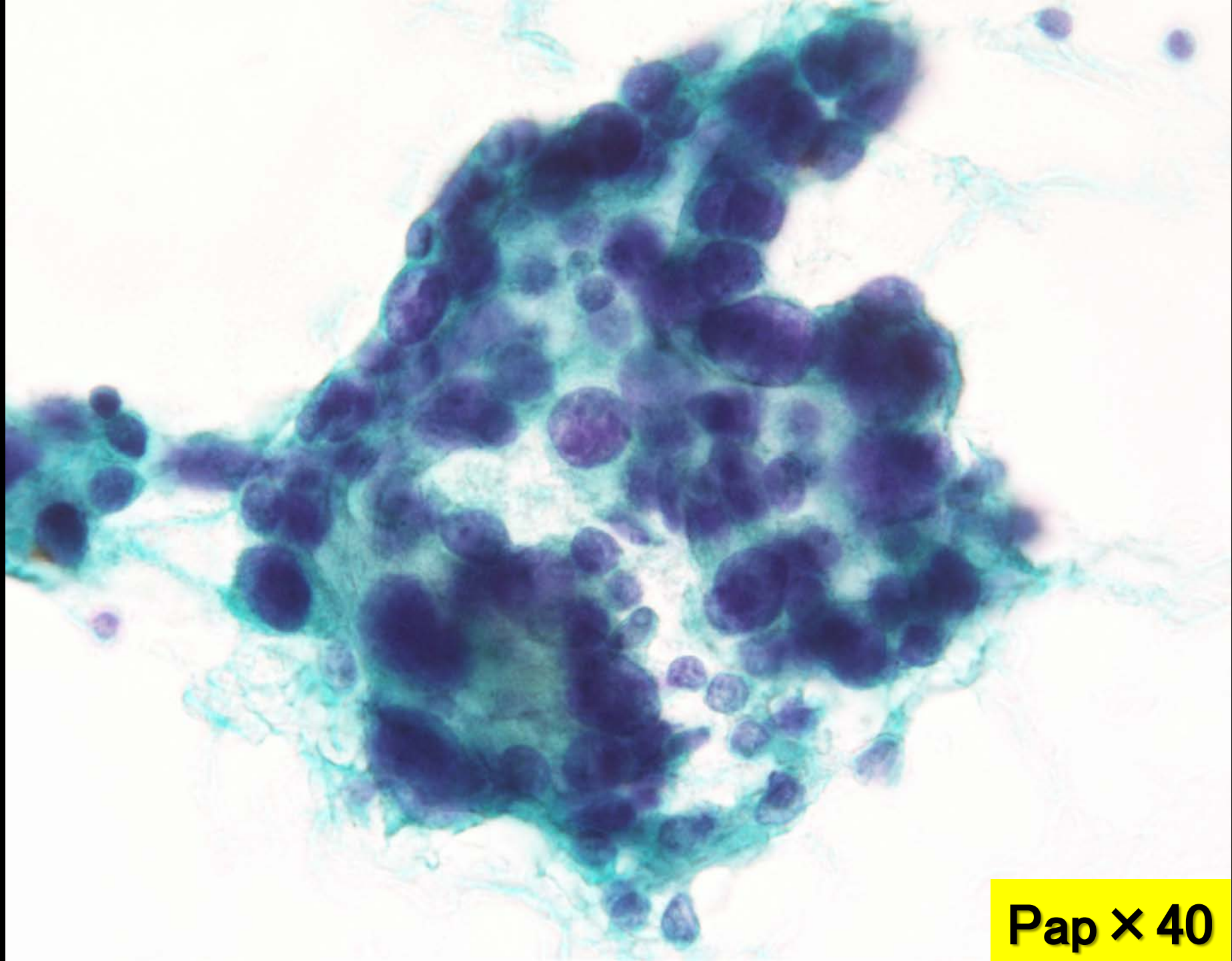
**病歴：他院での頸部エコーで甲状腺結節を指摘され、
精査目的にて当院受診。**



Pap × 20



Pap × 40



Pap × 40