

# 検討症例1

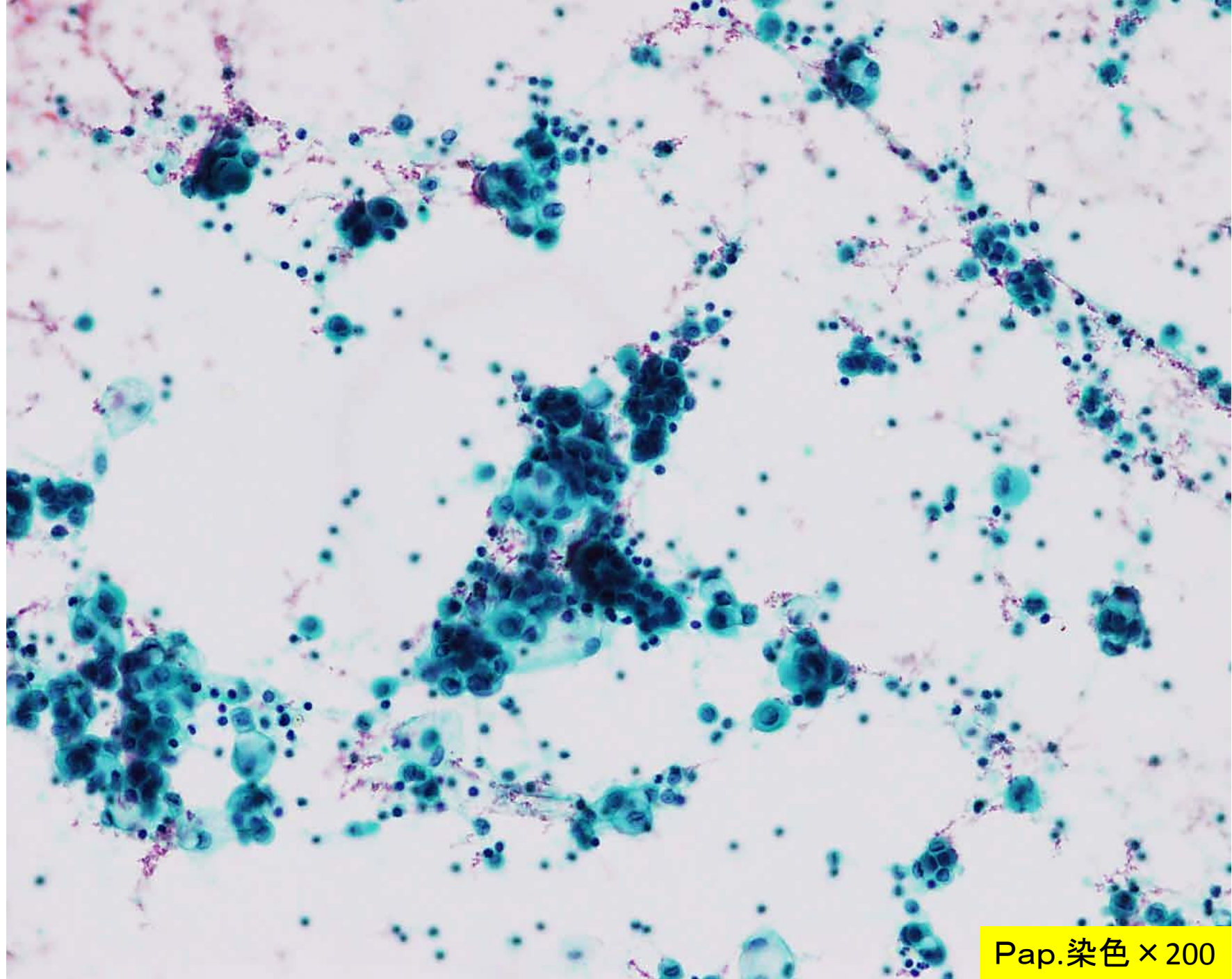
症例:40歳代女性

材料:術中腹腔洗浄液

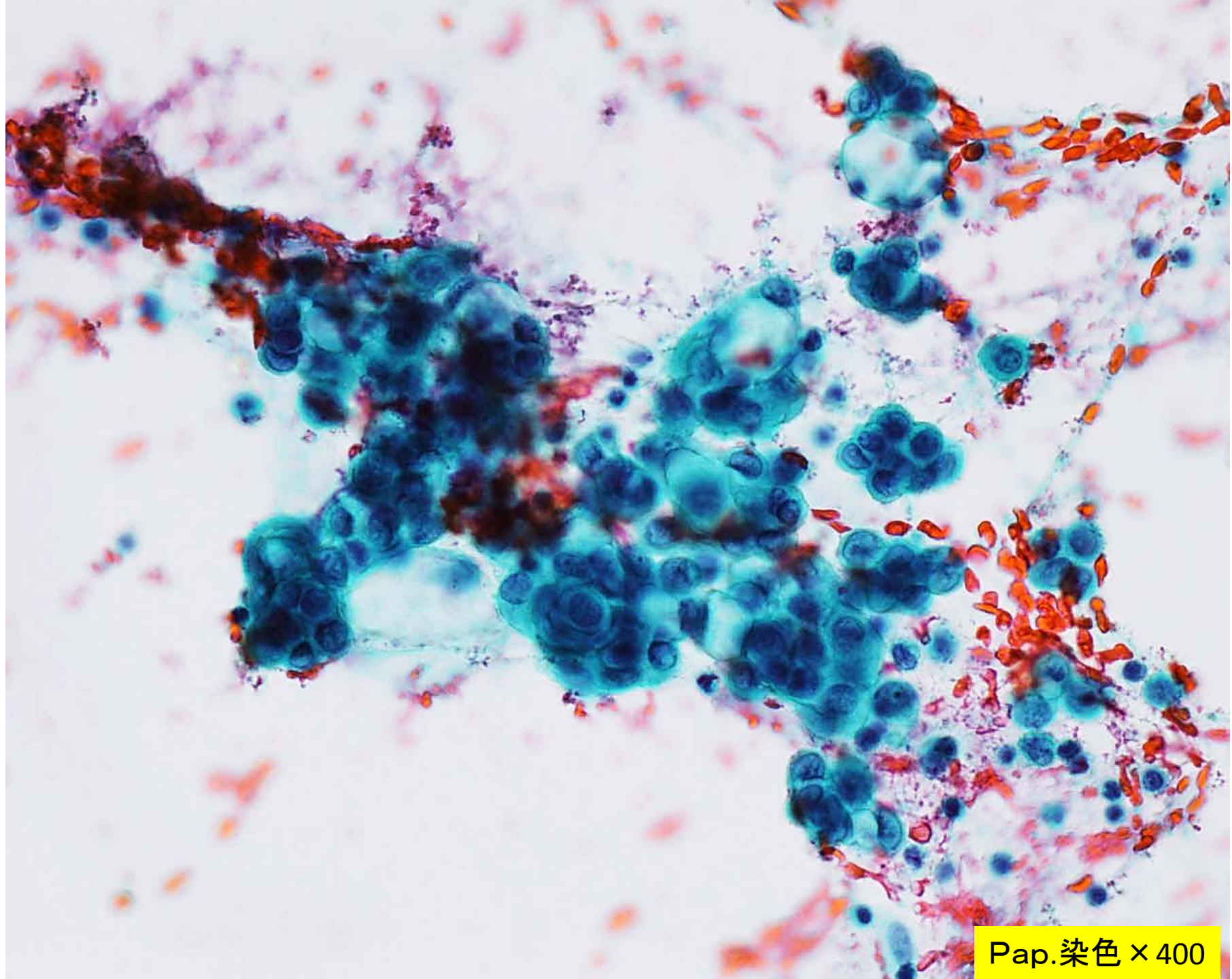
現病歴:前医にて右卵巣の腫大を指摘され  
当院紹介。

来院時検査にて直径8cm大の多房性  
嚢腫(一部充実性隆起)を指摘され開  
腹術施行。

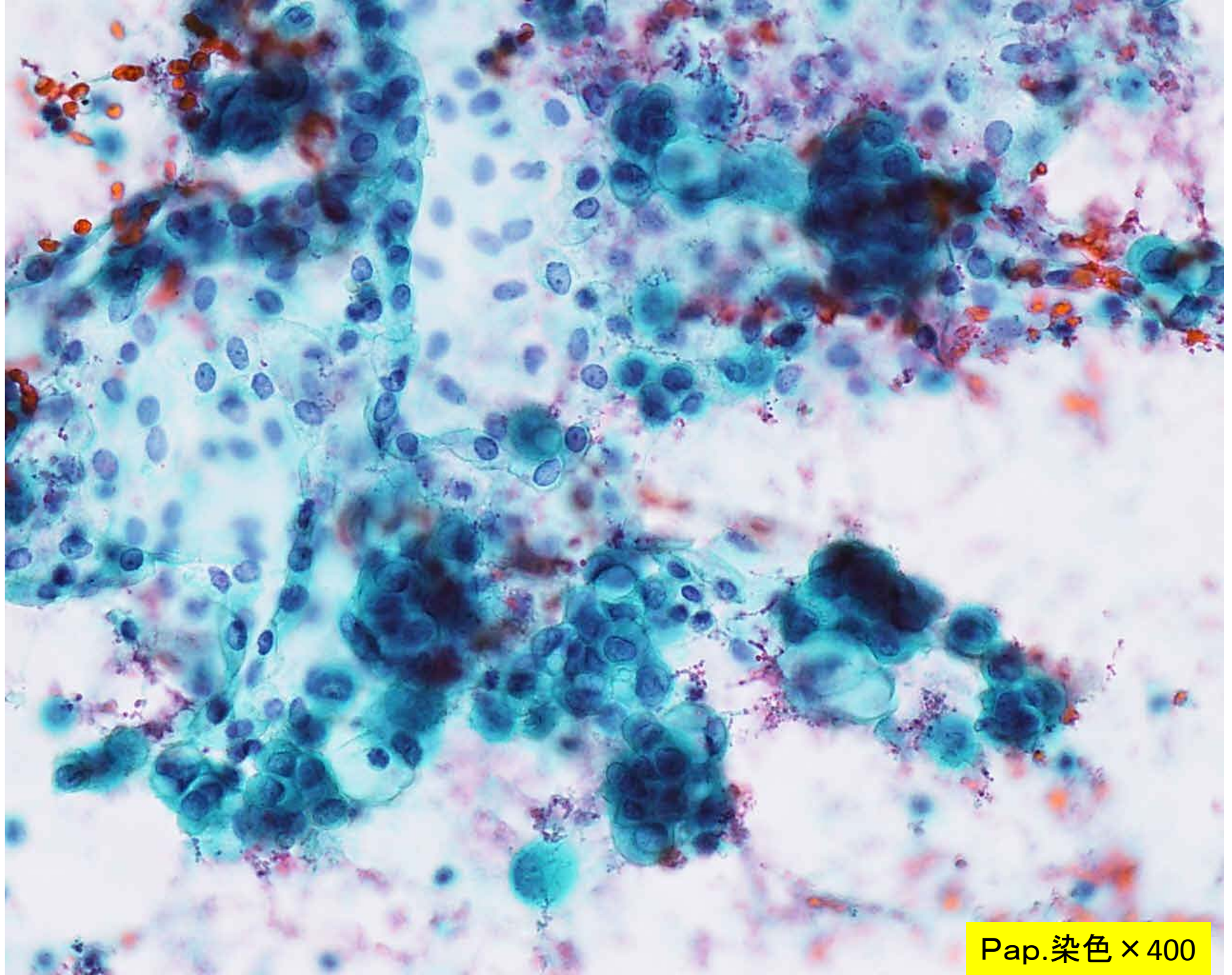
CA125:63U/mLと軽度上昇



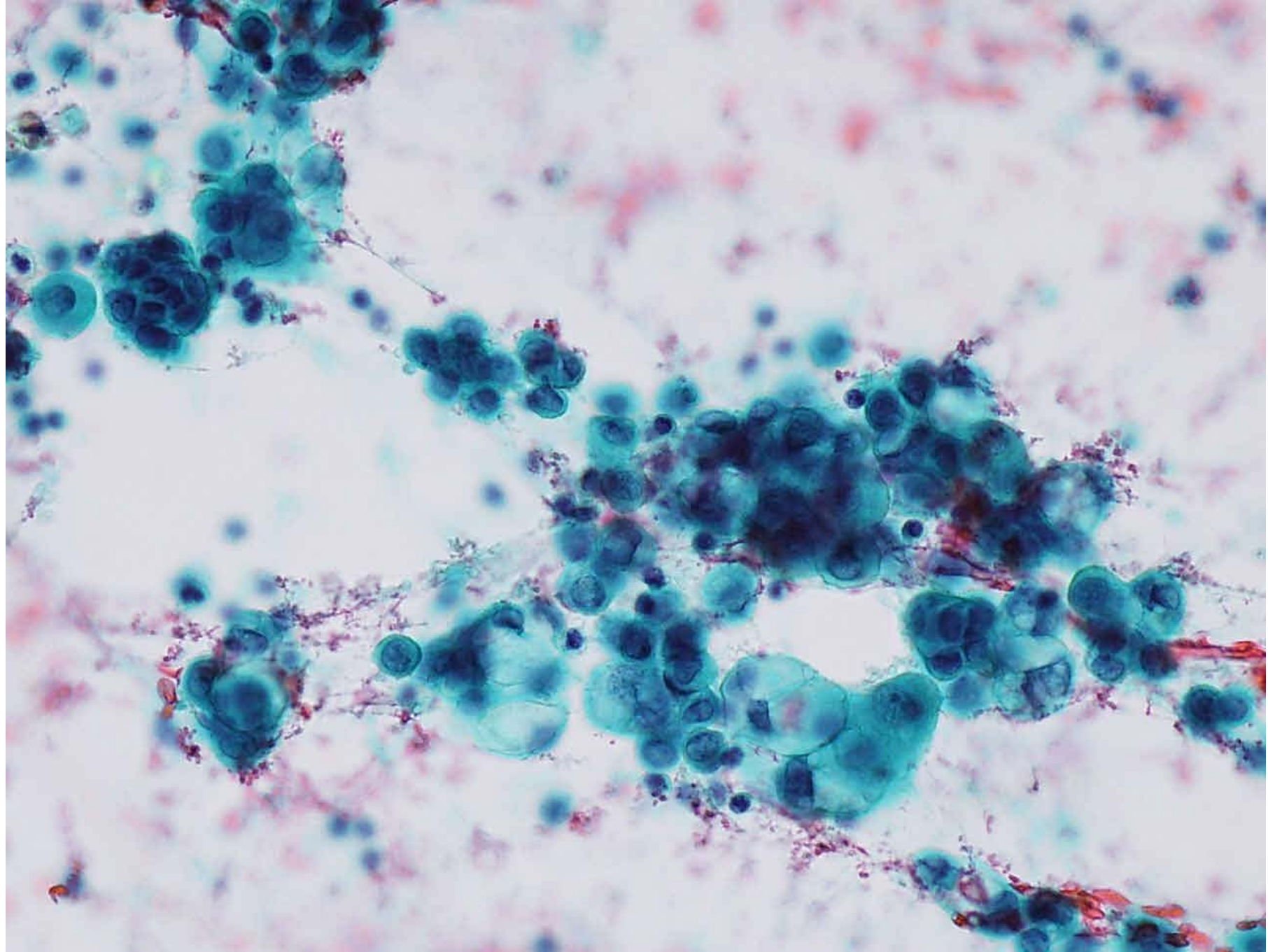
Pap.染色 × 200



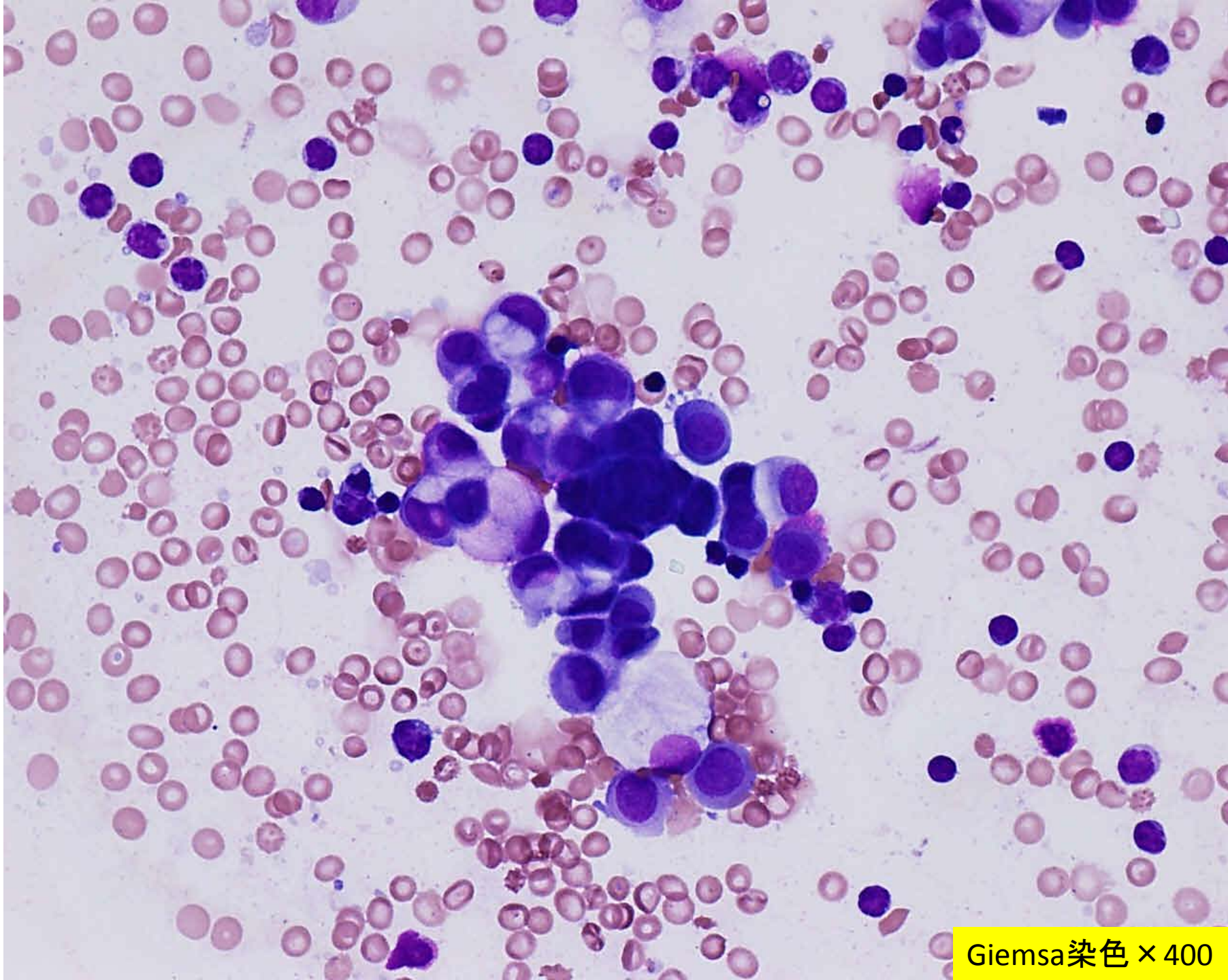
Pap.染色 × 400



Pap.染色 × 400



Pap.染色 × 400



Giemsa染色 × 400