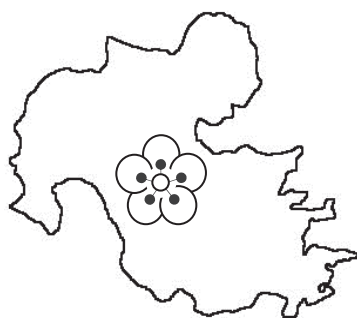


# 第 32 回

## 大分県臨床細胞学会

### 総会および学術集会

□ □ プログラム □ □



会 期 平成 29 年 2 月 19 日 (日) 9 : 30 ~ 16:00

会 場 大分県立病院講堂 (3 階)

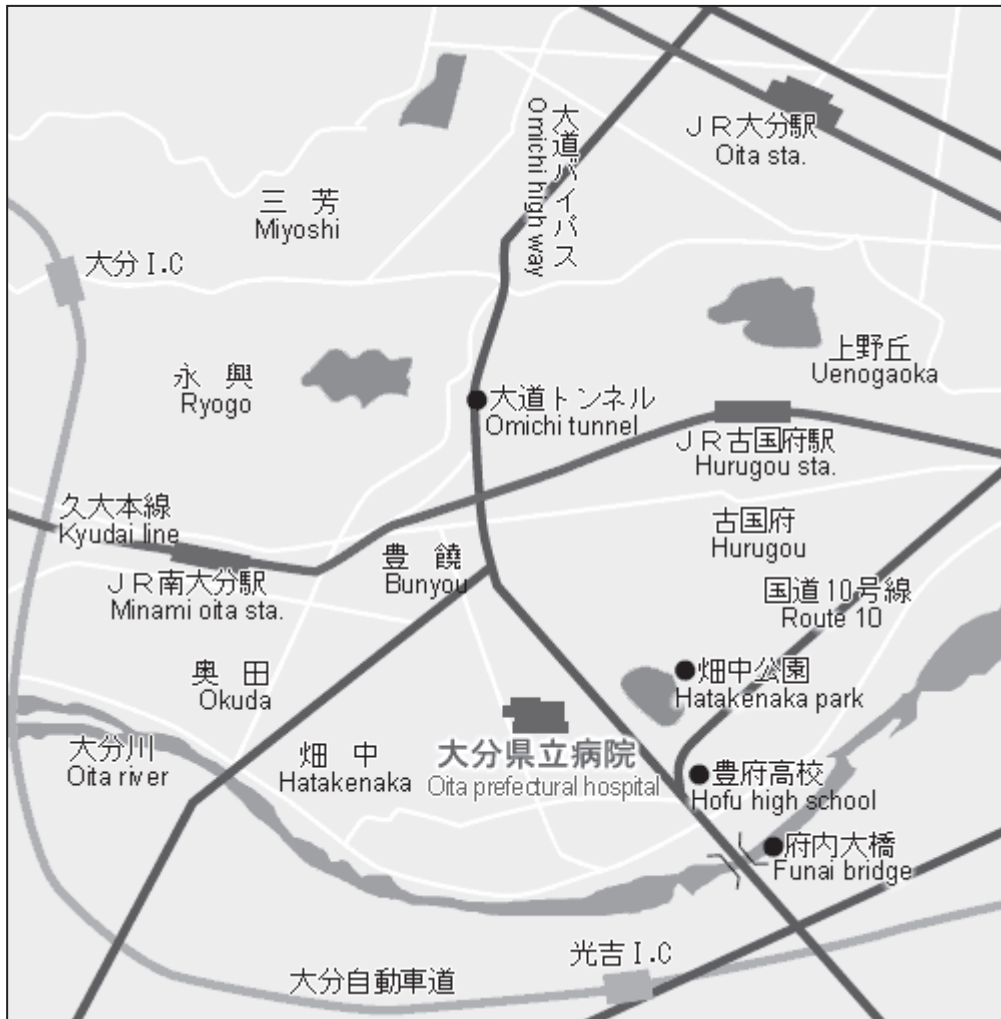〒870-8511 大分市大字豊饒 476 番地

TEL : 097-546-7111, 7112

主 催 がん診療連携拠点病院機能強化事業

後 援 大分県臨床細胞学会

## 学会場（大分県立病院）アクセス地図



\* 学会当日は外来駐車場をご利用下さい。

# お 知 ら せ

## I 学会に参加される方へ

1. 学会受付は9:30より行います。
2. 学会参加費 1,000円を受付で申し受けます。(学生無料)
3. 平成29年度会費(会員:4,000円, 当日会員:1,000円)を受付で申し受けます。
4. 入会ご希望の方は, 受付でお申し込み下さい。
5. 昼食は準備致します。

## II 演者, 座長, 司会者の方へ

1. 受付において出席の確認, 演者の方はスライド受付を行って下さい。
  - ①液晶プロジェクターを使用いたします。  
文字化けや改行等のトラブル回避のため, 各自のノートパソコンまたは媒体をご持参の上, 発表の1時間前までに受付を済ませて下さい。  
液晶プロジェクターは1台とさせていただきます。
  - ②演者の方はスライドの試写に立ち合ってください。
2. 一般演題の発表時間は7分, 質疑応答は3分です。

## III 細胞検査士および産婦人科の先生方へ

1. 「細胞検査士カード」を受付に提出して下さい。捺印の上, 午後にお返し致します。
2. 日産婦シールを受付でお渡しします。お申し出下さい。

## IV 発表演題に関する利益相反の公示について

1. 演題発表時に, 筆頭演者自身の過去1年間における, 発表内容に関連する企業や営利を目的とする団体に関わる利益相反の有無を開示していただきます。
2. 利益相反「ある」・「なし」は, 発表スライドの最後に公示して下さい。

I スライドカンファランス標本鏡検 ( 9 : 30 ~ 9 : 55 )

II 挨拶 ( 9 : 55 ~ 10 : 00 )

会 長 横山 繁生

III 特別講演 ----- (10 : 00 ~ 11 : 00 )

座 長 駄阿 勉

### 「改訂肺癌規約分類とその問題点」

講 師 奈良県立医科大学 病理診断学講座

大林 千穂 先生

~ 休 憩 ~ (11 : 00 ~ 11 : 10 )

IV 教育講演 ----- (11 : 10 ~ 12 : 10 )

座 長 卜部 省悟

### 「乳腺の病理と細胞診：最近の動向と展望」

講 師 川崎医科大学 病理学2

森谷 卓也 先生

~ 昼 食 ~ (12 : 10 ~ 13 : 00 )

V 総 会 ----- (13 : 00 ~ 14 : 00 )

## VI 一般演題

( 14 : 00 ~ 14 : 40 )

座長 近藤 能行  
田嶋 伸之

### 1. 乳腺のadenoid cystic carcinomaの1例

大分県立病院 臨床検査技術部

○ 後藤 裕幸 (MT), 梶川 幸二 (CT), 藤島 正幸 (CT)  
田中 百香 (CT), 山下佐知子 (CT), 崎野 佳奈 (MT)  
高井 裕子 (MT), 加藤 侑理 (MT), 佐藤 恭子 (CT)  
鳥越圭二郎 (CT)

同 臨床検査科

和田 純平 (MD), 卜部 省悟 (MD), 加島 健司 (MD)

同 外科

増野浩二郎 (MD)

### 2. 当院腔頸管部LBC標本におけるp16<sup>INK4a</sup>免疫細胞化学染色の検討

大分市医師会立アルメイダ病院 病理診断科

○ 櫻井 雅英 (CT), 染矢誠一郎 (CT), 工藤 洋一 (CT)  
渡辺 清一 (CT), 工藤 明宏 (CT), 古屋かおる (CT)  
神田 智浩 (CT), 木本 智也 (CT), 木村 元子 (CT)  
柴田 鮎奈 (MT), 久寿米木哲哉 (CT)

同 臨床検査部

蒲池 綾子 (MD)

座 長 西田 陽登  
丸田 淳子

### 3. ベセスダシステム2001導入後の当センターにおける子宮頸がん検診の状況

公益財団法人 大分県地域保健支援センター

- 高橋 由紀 (CT), 平丸 正宣 (CT), 原 美喜 (CT)
- 田嶋 伸之 (CT), 杉田 真一 (CT), 長濱ゆかり (CT)
- 谷口 一郎 (MD)

大分岡病院 検査科病理  
辻 浩一 (MD)

大分赤十字病院 病理診断科  
米増 博俊 (MD)

大分県立病院 臨床検査科部  
卜部 省悟 (MD)

### 4. 宇佐市におけるHPV検査併用子宮頸がん検診5年間の最終報告

レディースクリニック松本醫院

- 松本 英雄 (MD)

宇佐市福祉保健部 健康課  
安部夕美絵, 出口美智子

～ 休 憩 ～

( 14 : 40 ～ 14 : 50 )

Ⅶ スライドカンファランス ----- ( 14 : 50 ~ 16 : 00 )

司 会 加島 健司  
松田 恭子

○スライドカンファランスについて

標本は，学会当日の朝9時30分より鏡検できるように準備します。早めに回答用紙に記入して投票箱に入れて下さい。全員が投票するようお願いいたします。

症例 1 .

出 題：中津市民病院 診療部研究検査科 山本 一郎 先生

症 例：50代 女性

検査材料：乳腺（穿刺吸引細胞診）

病 歴：〇〇〇4年11月右乳房腫瘍に気づき，〇〇〇5年2月当院受診。右乳房BD領域に2 cm大の可動性良好の腫瘍が触知され，エコー検査では低エコー腫瘍が集簇したような像で，線維腺腫が疑われ定期的に経過観察が行われたが，著変はみられなかった。〇〇10年8月受診時に腫瘍内のう胞を伴っており，細胞診検査及び針生検検査が実施された。

既往歴：40代 虫垂炎で手術

選 択 肢：1. Mastopathic type FA  
2. Collagenous spherulosis  
3. Adenomyoepithelioma with carcinoma  
4. Adenoid cystic carcinoma  
5. Invasive cribriform carcinoma

## 症例2.

出 題：大分大学医学部 診断病理学講座 荒金 茂樹 先生

症 例：80代，女性

検査材料：子宮頸部

病 歴：不正性器出血あり前医を受診した。CT，MRI 検査で，膣部・子宮頸部から体部へおよぶ多結節性病変がみられ，当院産婦人科を紹介受診した。内膜・子宮頸管・子宮腔部擦過細胞診が施行された。PET-CTでは，腹部大動脈周囲リンパ節，肝門部リンパ節，縦隔リンパ節の転移が疑われたが，他に病変は指摘されなかった。

既 往 歴：20代に肺結核，HBVキャリア

- 選 択 肢：1. 低分化扁平上皮癌  
2. 低分化腺癌  
3. 横紋筋肉腫  
4. 形質細胞腫  
5. 悪性リンパ腫

## Memo