症例　1

症例　　:50代　女性
検査材料:乳腺（穿刺吸引細胞診）
病歴　　:〇〇〇4年11月右乳房腫瘤に気づき、〇〇〇5年2月当院受診。右乳房BD領域に2cm大の可動性良好の腫瘤が触知され、エコー検査では低エコー腫瘤が集簇したような像で、線維腺腫が疑われ定期的に経過観察が行われたが、著変はみられなかった。〇〇10年8月受診時に腫瘤内のう胞を伴っており、細胞診検査及び針生検検査が実施された。
既往歴　:40代　虫垂炎で手術

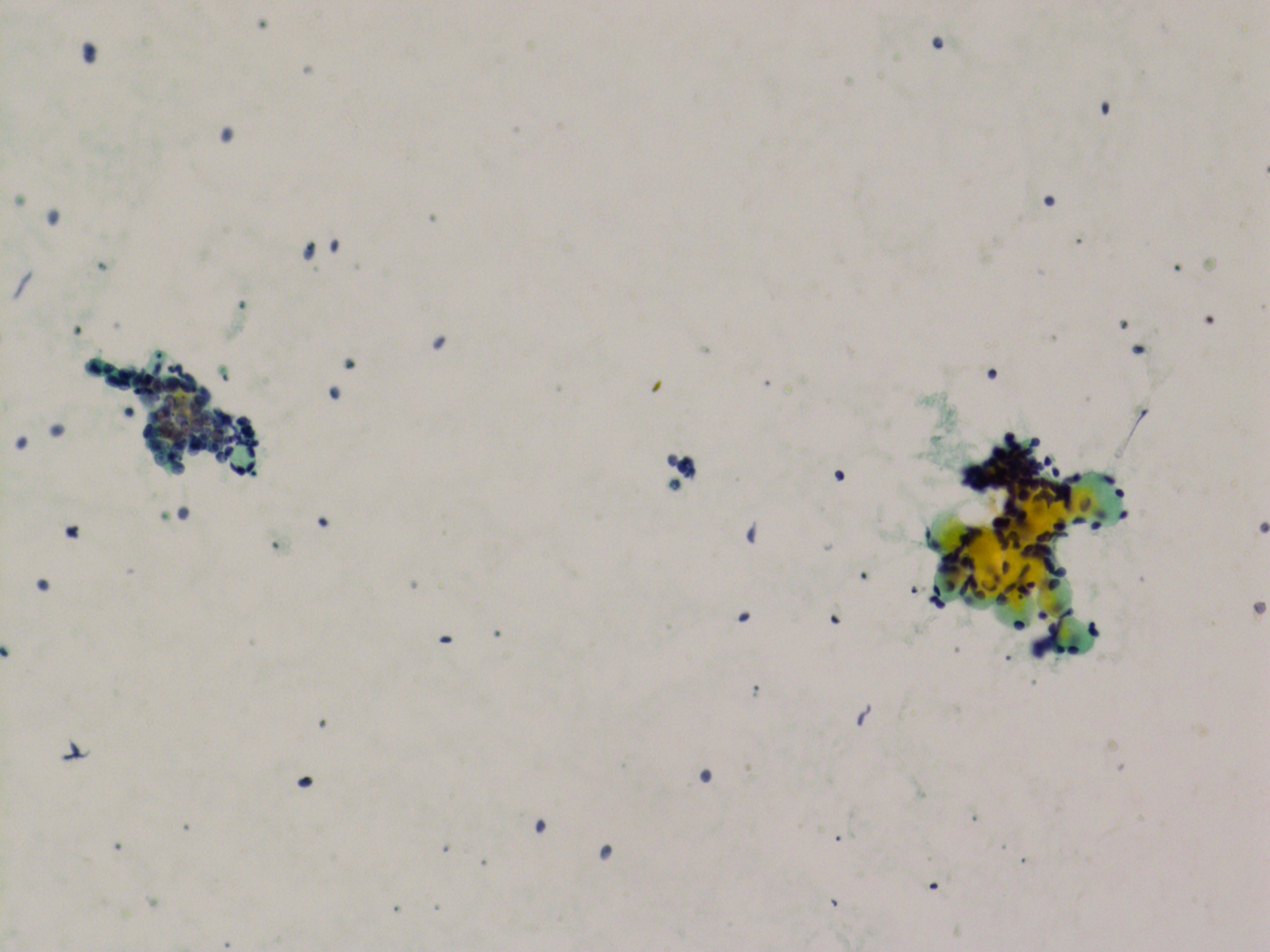

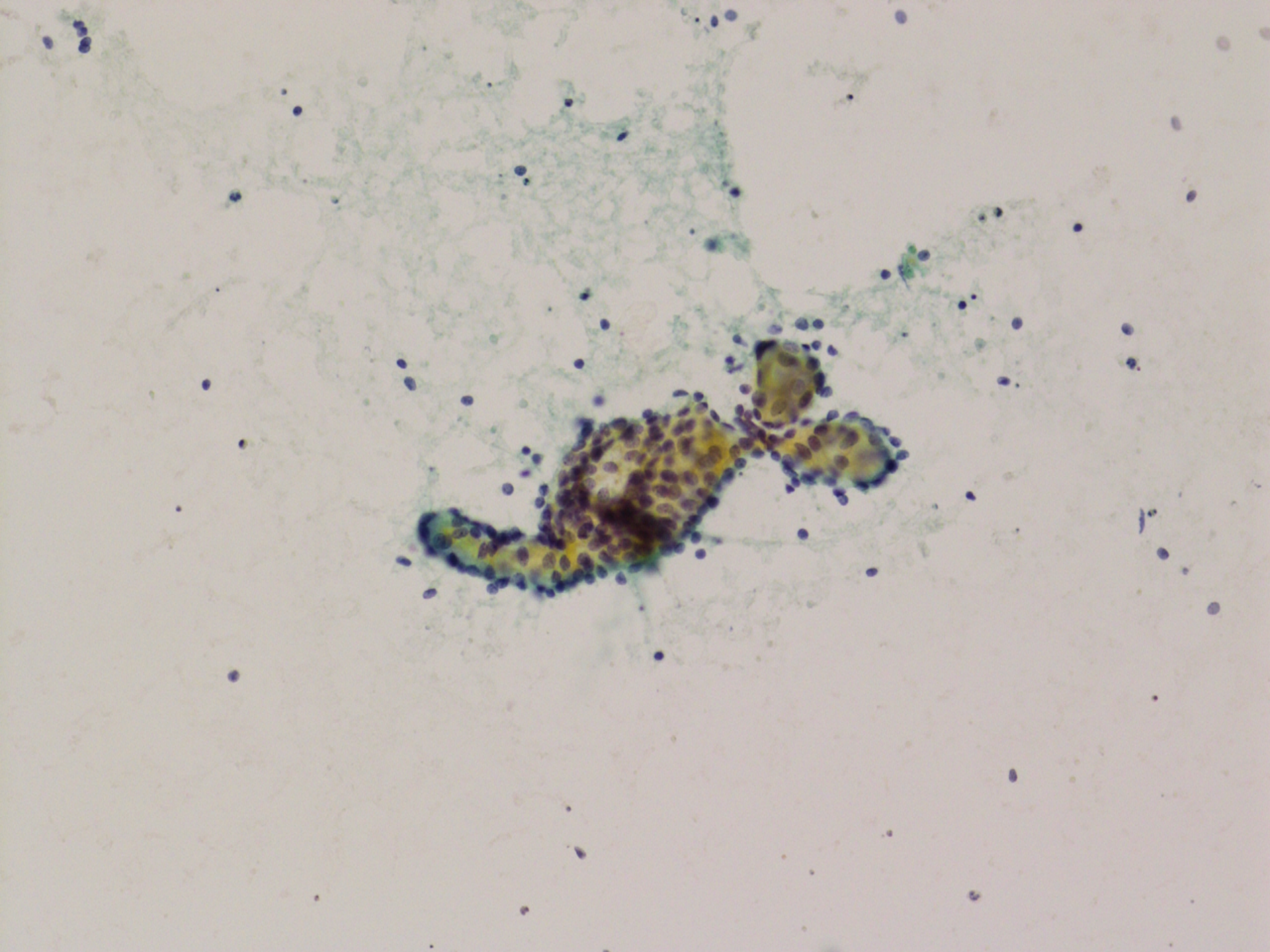

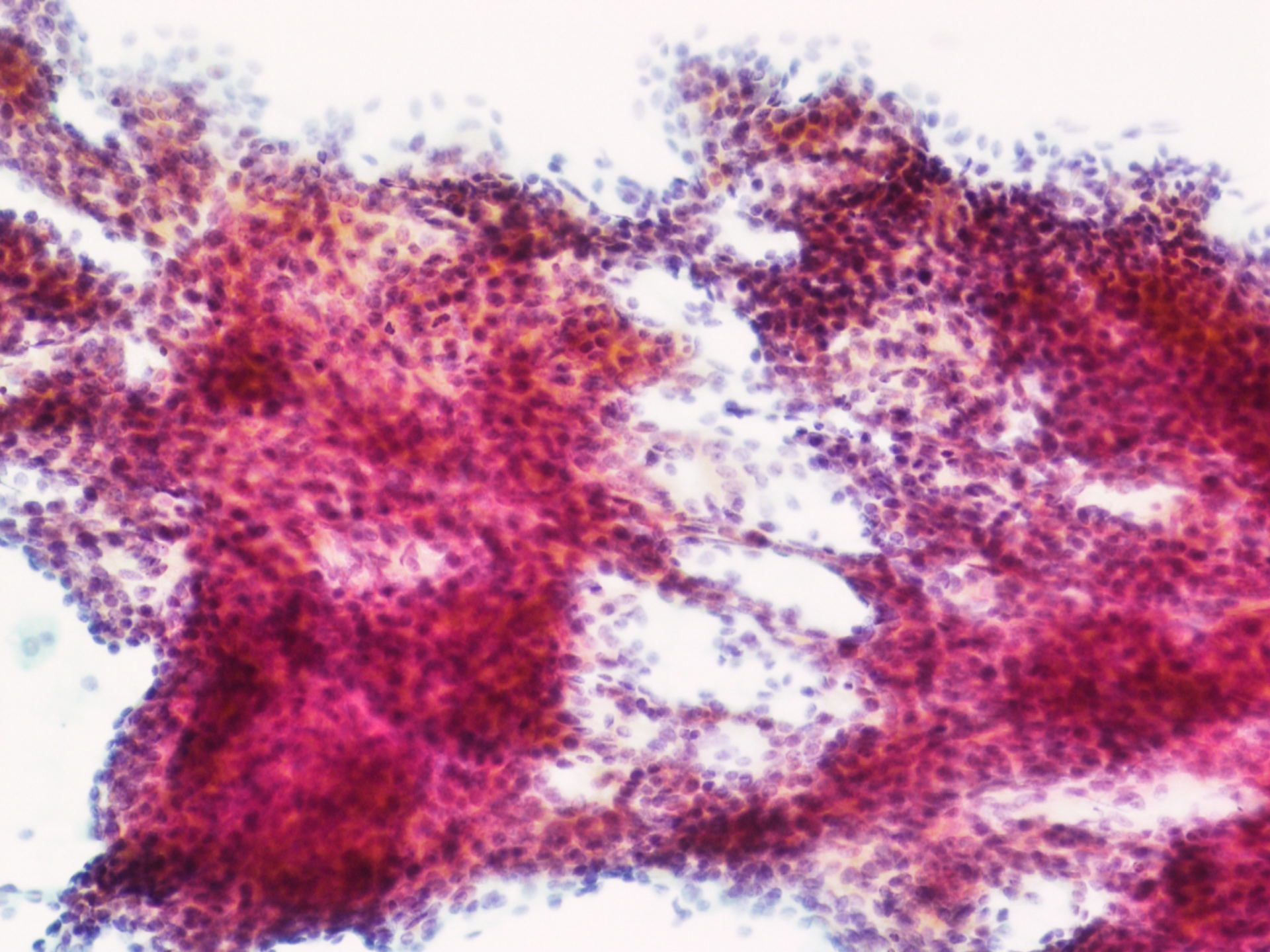

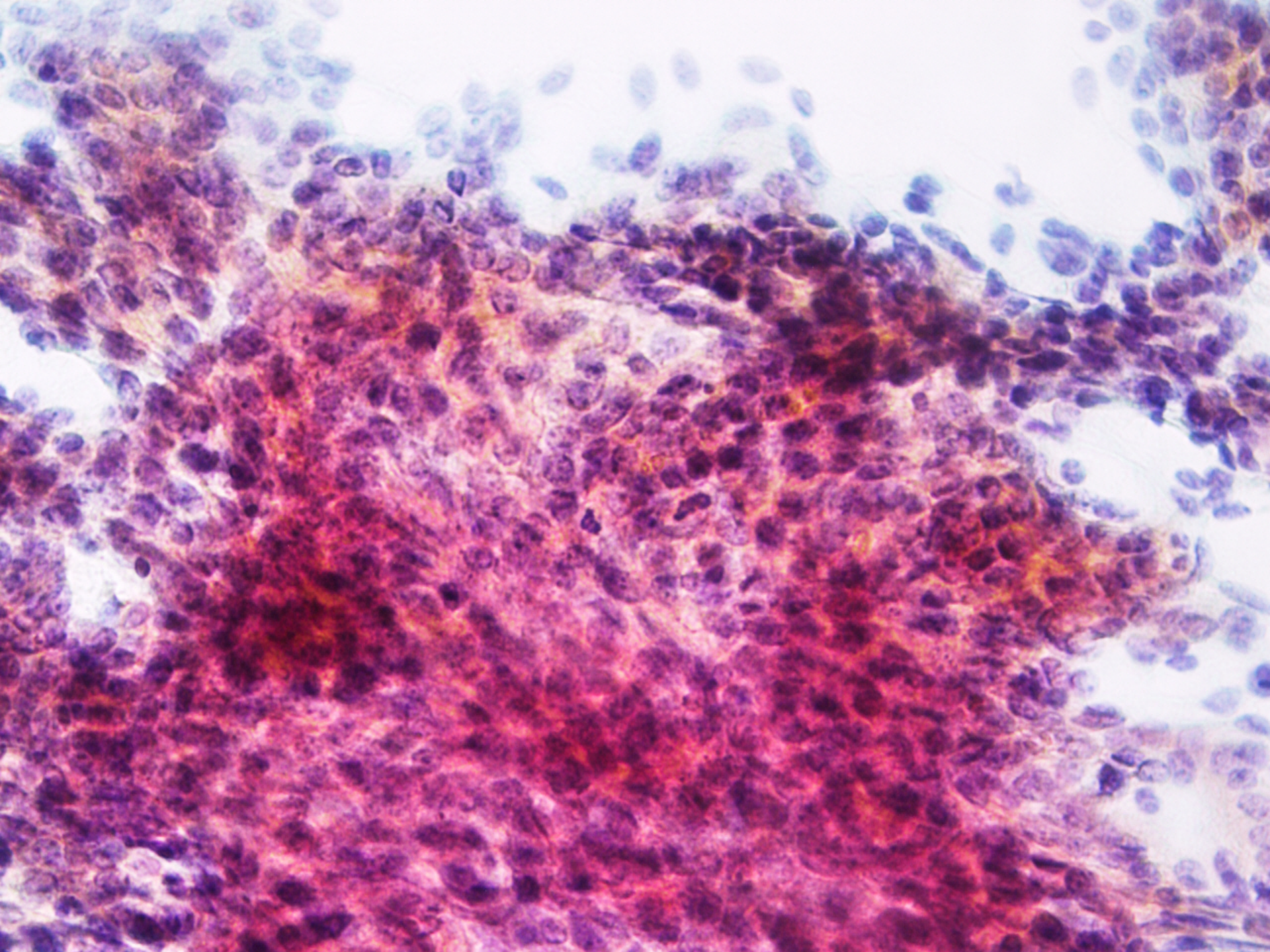

選択肢:

1. Mastopathic type FA
2. Collagenous spherulosis
3. Adenomyoepithelioma with carcinoma
4. Adenoid cystic carcinoma
5. Invasive cribriform carcinoma

選択肢:

1. Mastopathic type FA
2. Collagenous spherulosis
3. Adenomyoepithelioma with carcinoma
4. Adenoid cystic carcinoma
5. Invasive cribriform carcinoma