

症例 2

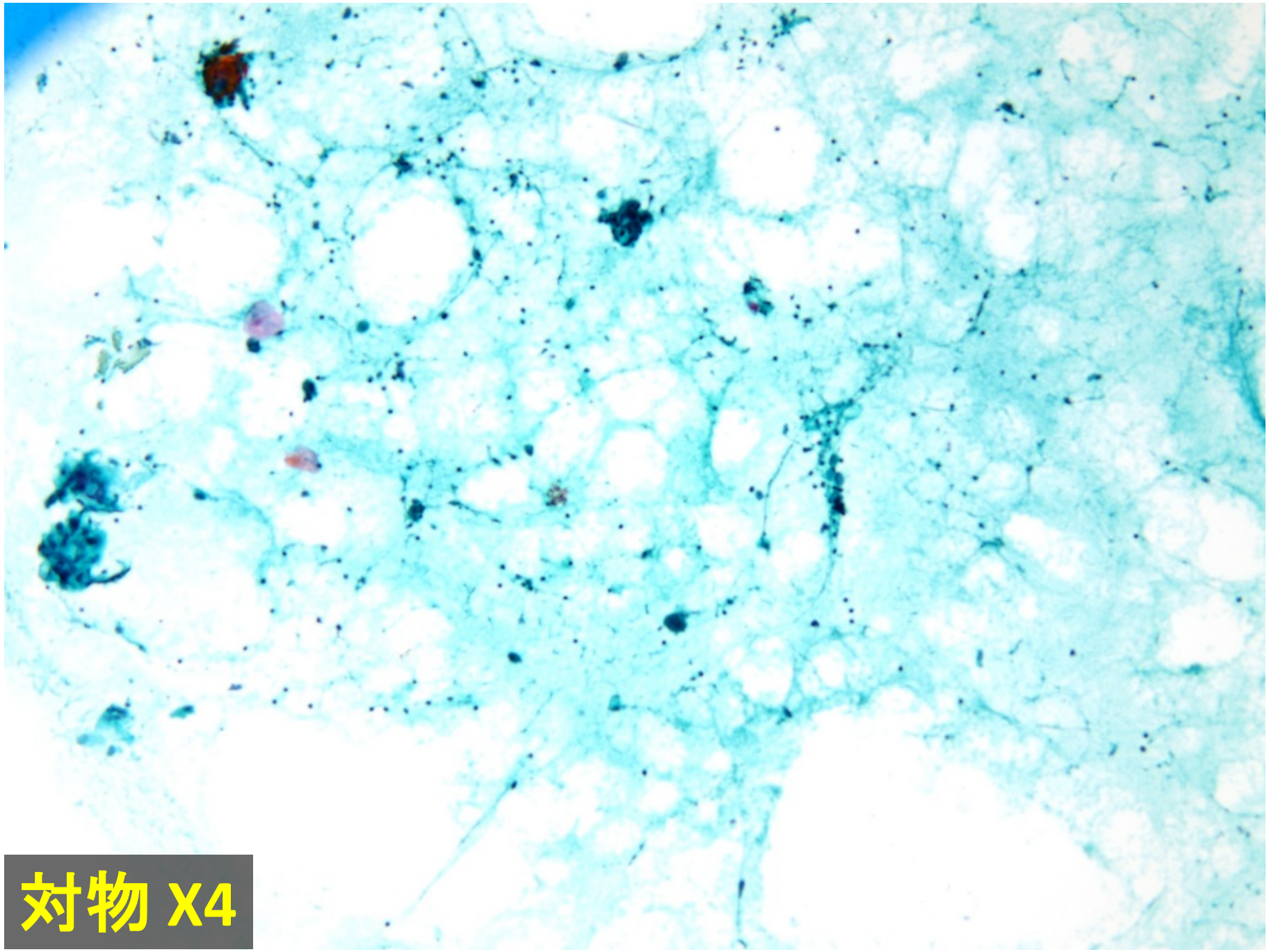
年 齡:80歳代

性 別:男性

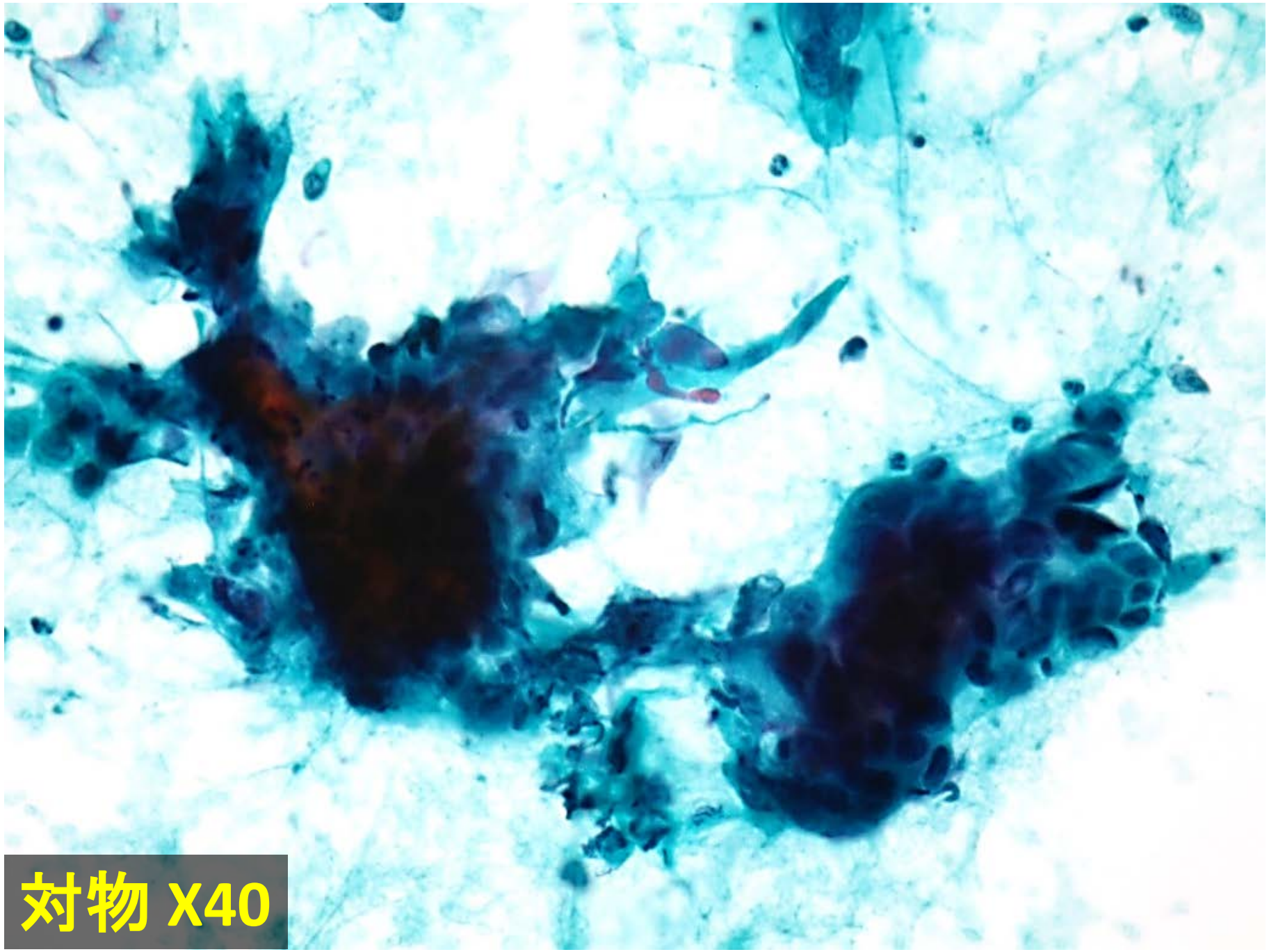
検体名:口腔粘膜擦過(歯間ブラシ), 直接塗沫

染色名:Papanicolaou染色

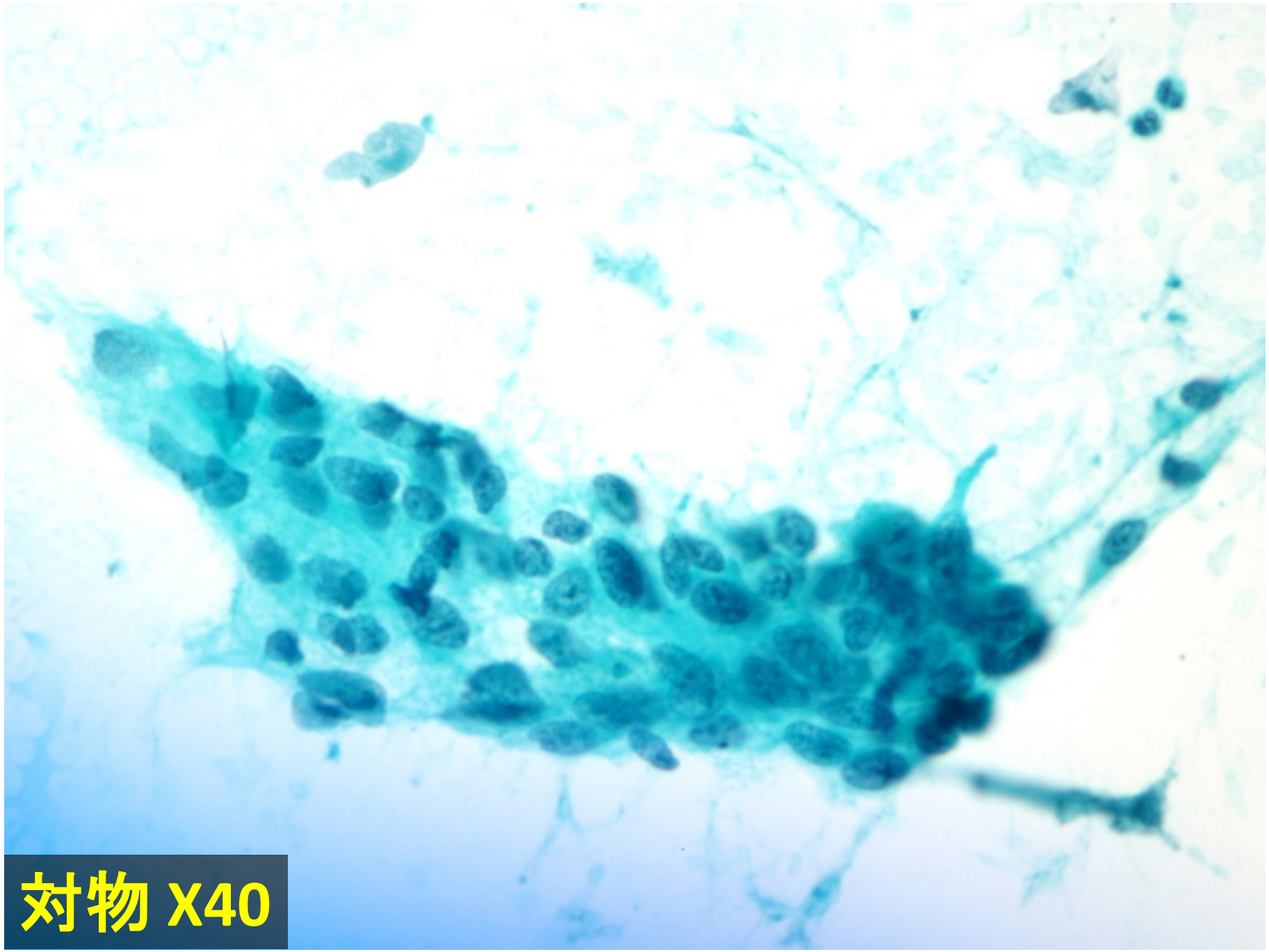
臨床所見:3か月前に, 左側口底部腫瘍を自覚した。
その後, 接触痛を伴ったため, 近医受診後, 当院を
紹介・受診された。初診時, 左側口底に12×9mmの
表面顆粒状, 弾性軟の腫瘍を認めた。



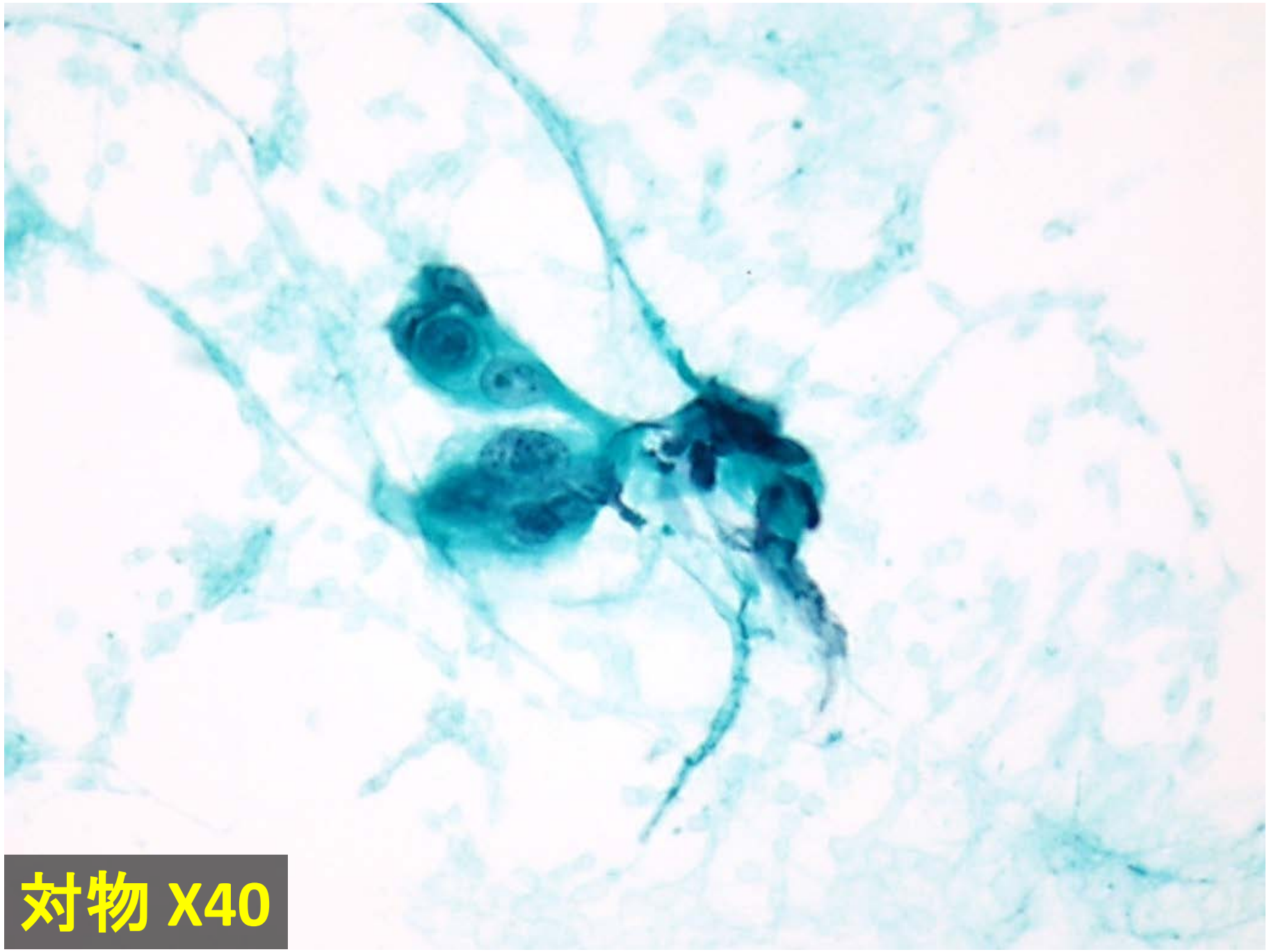
对物 X4



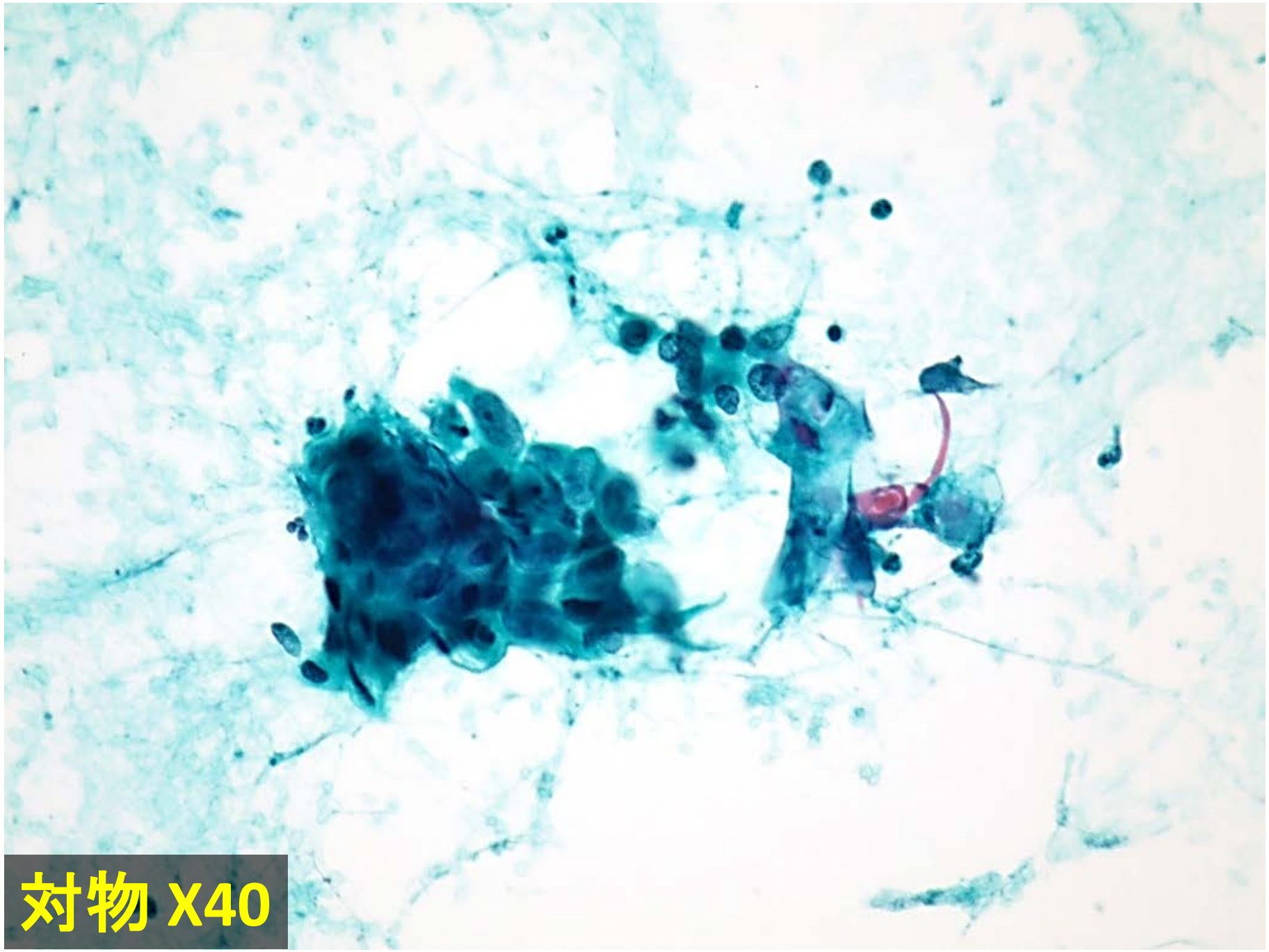
对物 X40



对物 X40



对物 X40



对物 X40

選擇肢

a 潰瘍

b 上皮性異形成

c 扁平上皮癌

d 粘表皮癌

e 腺樣囊胞癌