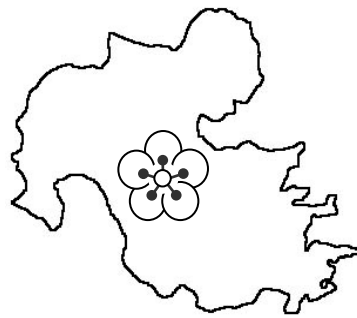


第 31 回  
大分県臨床細胞学会  
総会および学術集会

□ □ プログラム □ □



会 期 平成 28 年 2 月 21 日 (日) 9 : 30 ~ 17:00

会 場 大分県立病院講堂 (3 階)

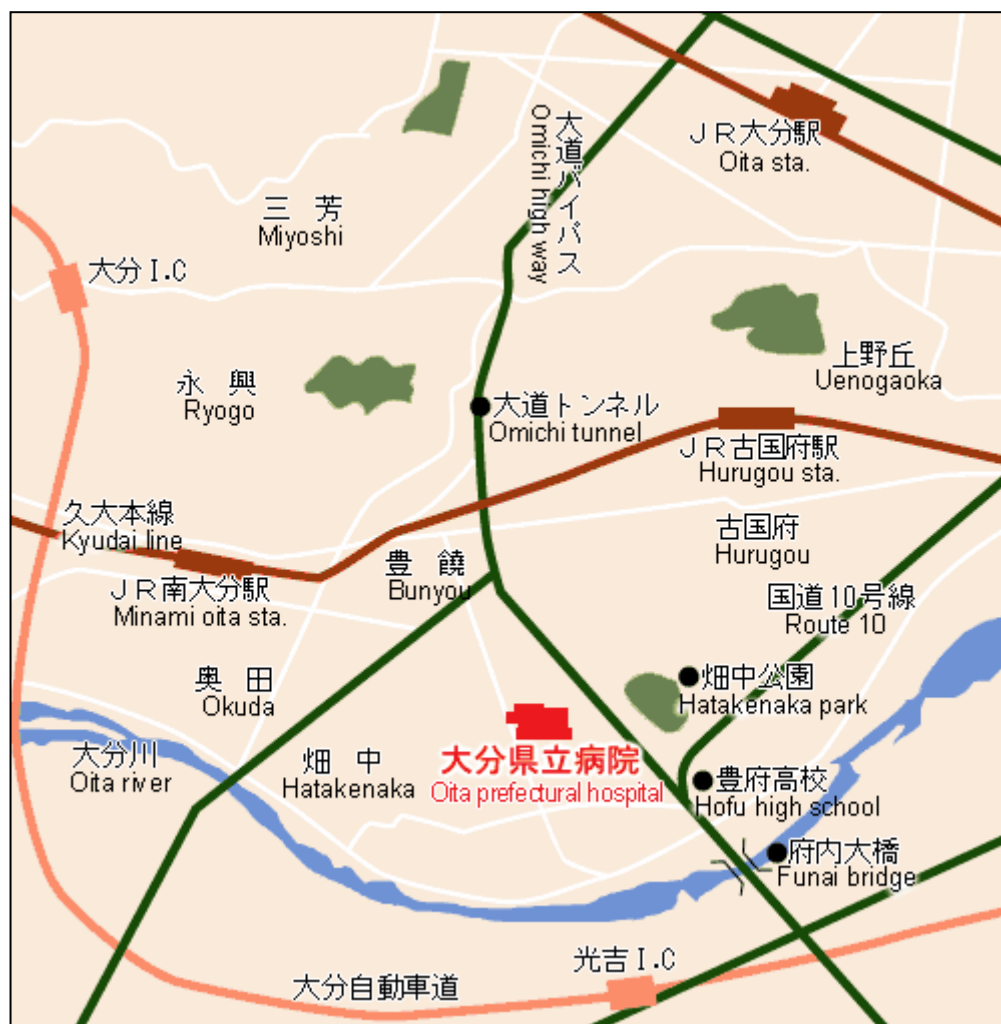〒870-8511 大分市大字豊饒 476 番地

TEL : 097-546-7111, 7112

主 催 がん診療連携拠点病院機能強化事業

後 援 大分県臨床細胞学会

## 学会場（大分県立病院）アクセス地図



\* 学会当日は外来駐車場をご利用下さい。

# お 知 ら せ

## I 学会に参加される方へ

1. 学会受付は9:30より行います。
2. 学会参加費 1,000円を受付で申し受けます。(学生無料)
3. 平成28年度会費(会員:4,000円, 当日会員:1,000円)を受付で申し受けます。
4. 入会ご希望の方は, 受付でお申し込み下さい。
5. 昼食は準備致します。

## II 演者, 座長, 司会者の方へ

1. 受付において出席の確認, 演者の方はスライド受付を行って下さい。
  - ①液晶プロジェクターを使用いたします。  
文字化けや改行等のトラブル回避のため, 各自のノートパソコンまたは媒体をご持参の上, 発表の1時間前までに受付を済ませて下さい。  
液晶プロジェクターは1台とさせていただきます。
  - ②演者の方はスライドの試写に立ち会って下さい。
2. 一般演題の発表時間は7分, 質疑応答は3分です。6分で青, 7分で赤ランプが点灯します。

## III 細胞検査士および産婦人科の先生方へ

1. 「細胞検査士カード」を受付に提出して下さい。捺印の上, 午後にお返し致します。
2. 日産婦シールを受付でお渡しします。お申し出下さい。

## IV 発表演題に関する利益相反の公示について

1. 演題発表時に, 筆頭演者自身の過去1年間における, 発表内容に関連する企業や営利を目的とする団体に関わる利益相反の有無を開示していただきます。
2. 利益相反「ある」・「なし」は, 発表スライドの最後に公示して下さい。

I スライドカンファランス標本鏡検 ( 9 : 30 ~ 9 : 55 )

II 挨拶 ( 9 : 55 ~ 10 : 00 )  
会 長 横山 繁生

III 教 育 講 演 ----- ( 10:00 ~ 11 : 00 )  
座 長 卜部 省悟

「 泌尿器細胞診報告様式 2015 の概要と細胞診断のコツ 」

講 師 社会医療法人白十字会 白十字病院臨床検査科

大谷 博 先生

~ 休 憩 ~ ( 11:00 ~ 11 : 10 )

IV 特 別 講 演 ----- ( 11:10 ~ 12 : 10 )  
座 長 松本 英雄

「 WHO 分類による子宮体癌の見方と子宮内膜細胞診 」

講 師 岡山大学病院 病理診断科

柳井 広之 先生

~ 昼 食 ~ ( 12:10 ~ 13:00 )

V 総 会 ----- ( 13:00 ~ 13:30 )

VI 一般演題

----- ( 13:30 ~ 14:40 )

座長 山本 一郎  
長浜 純二

1. 腹水及び尿中に腫瘍細胞が出現した腎芽腫(Wilms 腫瘍)の1例

大分県立病院 臨床検査科病理部

○ 和田 純平 (MD), 卜部 省悟 (MD)

同 臨床検査科検査研究部

加島 健司 (MD)

同 臨床検査技術部

梶川 幸二 (CT), 佐藤 恭子 (CT), 田中 百香 (CT)

山下佐知子 (CT), 藤島 正幸 (CT), 崎野 佳奈 (MT)

後藤 裕幸 (MT), 鳥越圭二郎 (CT), 上野 正尚 (CT)

大分県厚生連 鶴見病院 病理診断科

近藤 能行 (MD)

2. リンパ腫様型/形質細胞様型浸潤性尿路上皮癌の2例

大分県厚生連鶴見病院中央検査部病理診断科

○ 後藤 英貴 (CT), 甲斐 俊一 (CT), 富田 大介 (CT)

保里 美帆 (CT), 高宮 浩子 (MT), 近藤 能行 (MD)

同 腎臓外科・泌尿器科

住野 泰弘 (MD)

大分大学医学部診断病理学講座

荒金 茂樹 (MD), 西田 陽登 (MD), 駄阿 勉 (MD)

横山 繁生 (MD)

座 長 近藤 能行  
染矢誠一郎

### 3. 術前細胞診にて推定し得た甲状腺篩型乳頭癌の1例

医療法人 野口病院 研究検査科

○ 重永有紀子 (CT), 丸田 淳子 (CT), 橋本 裕信 (CT)  
友松 彩香 (CT)

同 病理診断科

山下 裕人 (MD)

同 外科

野口 志郎 (MD)

### 4. IUD 長期留置による子宮放線菌症の1例

大分大学医学部附属病院 病理診断科 病理部

○ 河野 友美 (CT), 平川 功二 (CT), 岩尾 聡美 (CT)  
長濱 純二 (CT), 上久保香帆厘 (MT), 清岡 征司 (MT)  
駄阿 勉 (MD)

同 診断病理学講座

小山 雄三 (MD), 草場 敬浩 (MD), 門脇 裕子 (MD)  
川村 和弘 (DDS), 西田 陽登 (MD), 荒金 茂樹 (MD)  
横山 繁生 (MD)

**VII スライドカンファランス -----**

( 14 : 50 ~ 17 : 00 )

司 会 馭阿 勉  
丸田 淳子

**○スライドカンファランスについて**

標本は、学会当日の朝9時30分より鏡検できるように準備します。早めに回答用紙に記入して投票箱に入れて下さい。全員が投票するようお願いいたします。

**症例 1. (国立病院機構別府医療センター臨床検査部・病理診断科 吉河 康二 先生)**

症 例 : 40 代, 男性

検査材料 : 軟部組織吸引細胞診

病 歴 : 2, 3 か月前から頸部の腫瘍に気づき, 他院を経て当院耳鼻科を受診した。前頸部正中, 舌骨上の皮下に直径 15 mm 程度の腫瘍があり, 注射器で穿刺したところ, 緑色調の非粘液性液体を吸引し, 注射器ごと細胞診検体として提出された。超音波や CT 検査では頸部に他の異常は見いだせない。

- 選 択 肢 : 1. 甲状舌管嚢胞  
2. 木村病 (軟部好酸性肉芽腫)  
3. 甲状腺乳頭状癌またはその転移  
4. 嚢状リンパ管腫  
5. 表皮嚢腫 (アテローム)

**症例 2. (大分大学医学部 診断病理学講座 西田 陽登 先生)**

症 例 : 50 代, 女性

検査材料 : 外耳道, 捺印細胞診

病 歴 : 約 1 年前より右耳の閉塞感, 耳漏を自覚し A 病院を受診した。加療されるも改善ないため, 半年後に生検を施行されたが, 外耳道炎の診断であった。さらに加療されるも改善ないため, B 病院を受診し, CT 検査にて外耳道に限局する腫瘍を認めた。精査・加療目的に当院を紹介受診した。めまいや耳痛などの自覚症状はない。

既 往 歴 : 特記事項なし

- 選 択 肢 : 1. 外耳道炎 (炎症性ポリープ)  
2. 多形腺腫  
3. 耳垢腺腫  
4. 耳垢腺癌  
5. 腺様嚢胞癌

症例 3. (大分赤十字病院 病理診断科 米増 博俊 先生)

症 例：50 代，女性

検査材料：乳腺穿刺吸引細胞診

病 歴：検診にて右乳房腫瘍を指摘され当院受診. CT にて右乳腺 C 領域に長径 13mm 大の境界明瞭な腫瘍を認め，MMG では category 3，US では低～無エコーで嚢胞様であった. 穿刺吸引細胞診施行，穿刺後の腫瘍縮小は認められなかった.

- 選 択 肢：1. アポクリン癌  
2. 髓様癌  
3. 充実腺管癌（非髓様癌）  
4. 乳頭腺管癌  
5. 硬癌

M e m o