

頸部吸引細胞診

別府医療センター病理診断科 吉河康二

病歴

40代男性, 2, 3か月前から頸部の腫瘍に気づき当院耳鼻科を受診した。前頸部正中, 舌骨上の皮下に直径15mm程度の腫瘍があり, 注射器で穿刺したところ, 緑色調の非粘液性液体を吸引し, 注射器ごと細胞診検体として提出された。超音波やCT検査では頸部に他の異常は見いだせない。

鑑別診断

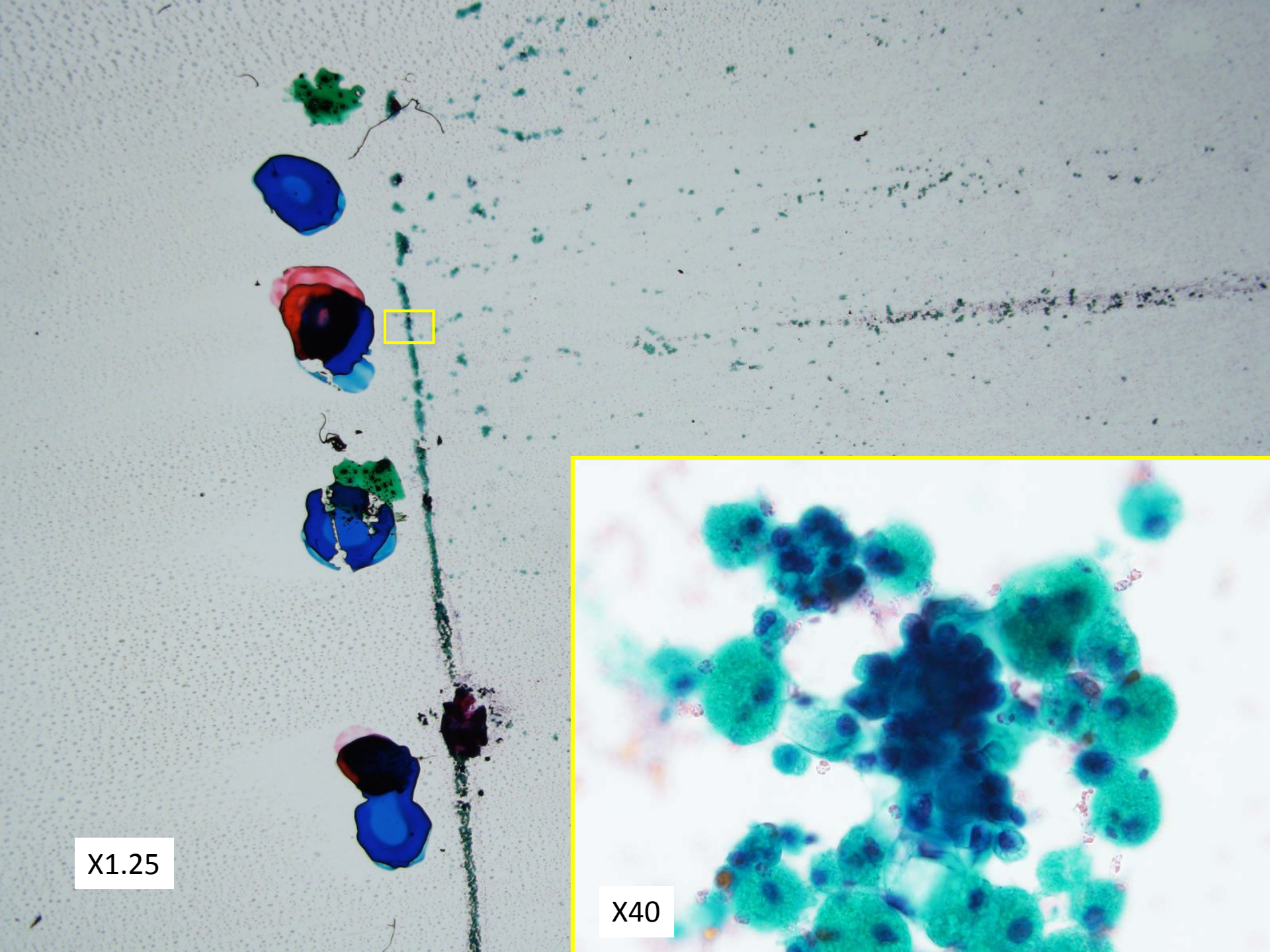
甲状舌管嚢胞

木村病(軟部好酸性肉芽腫)

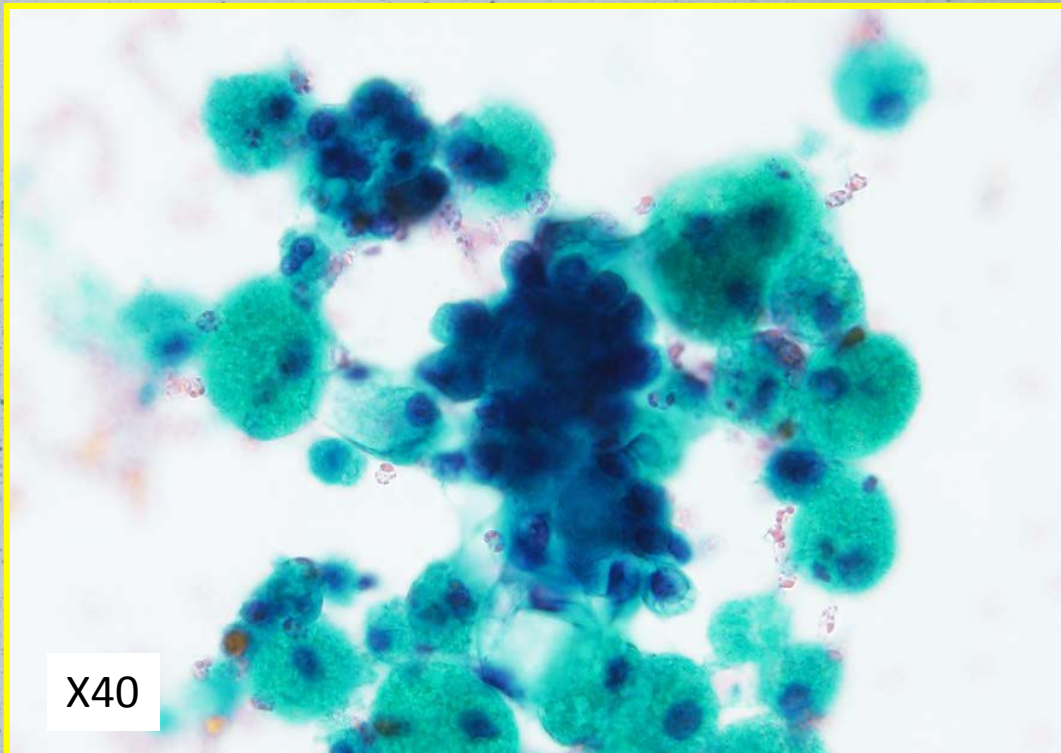
甲状腺乳頭状癌またはその転移

嚢状リンパ管腫

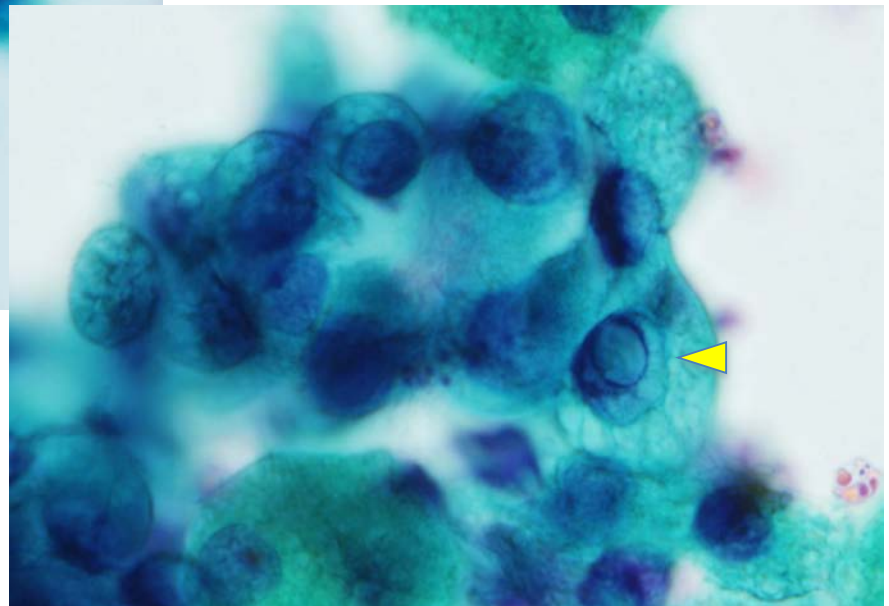
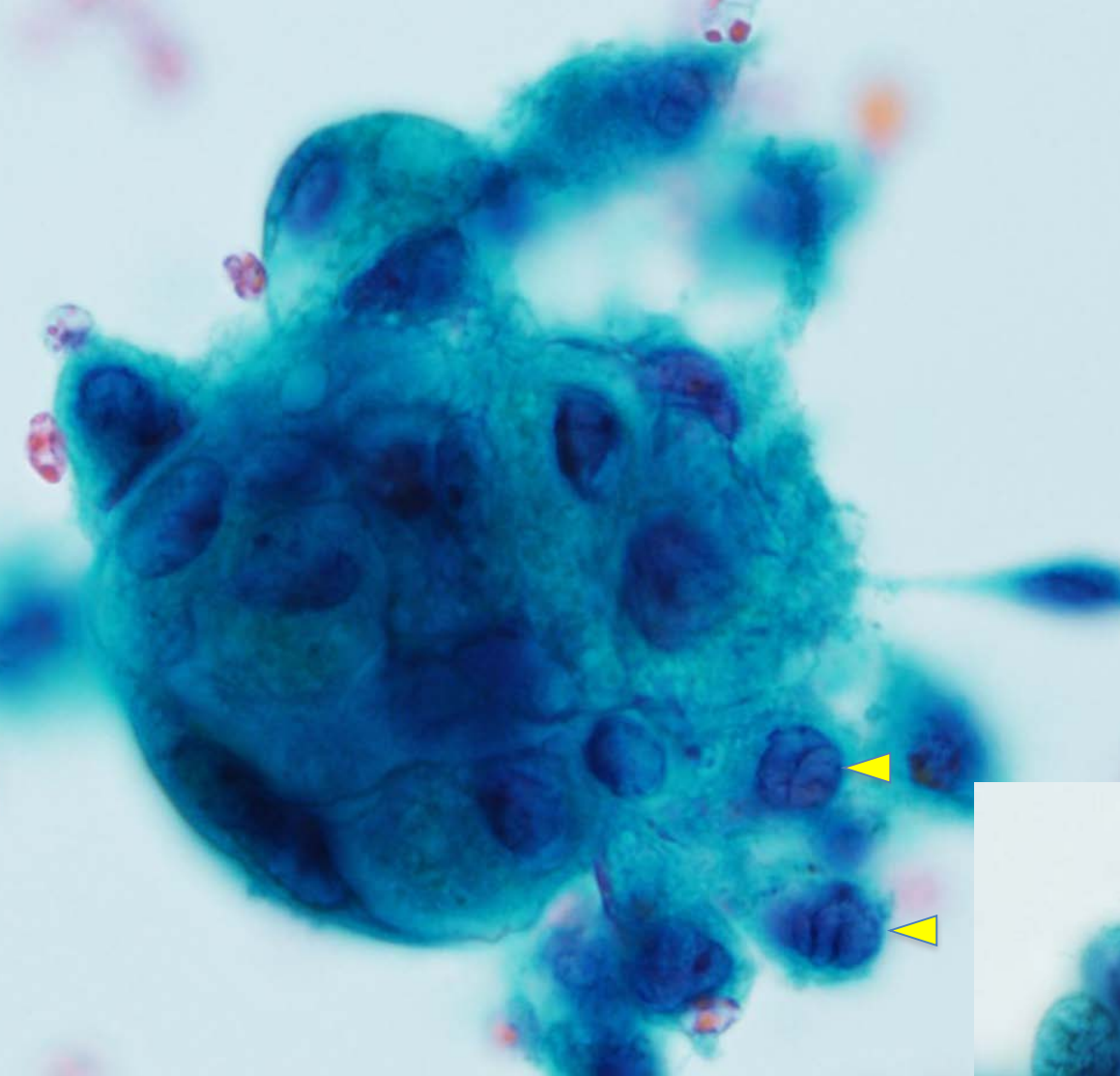
表皮嚢腫(アテローム)



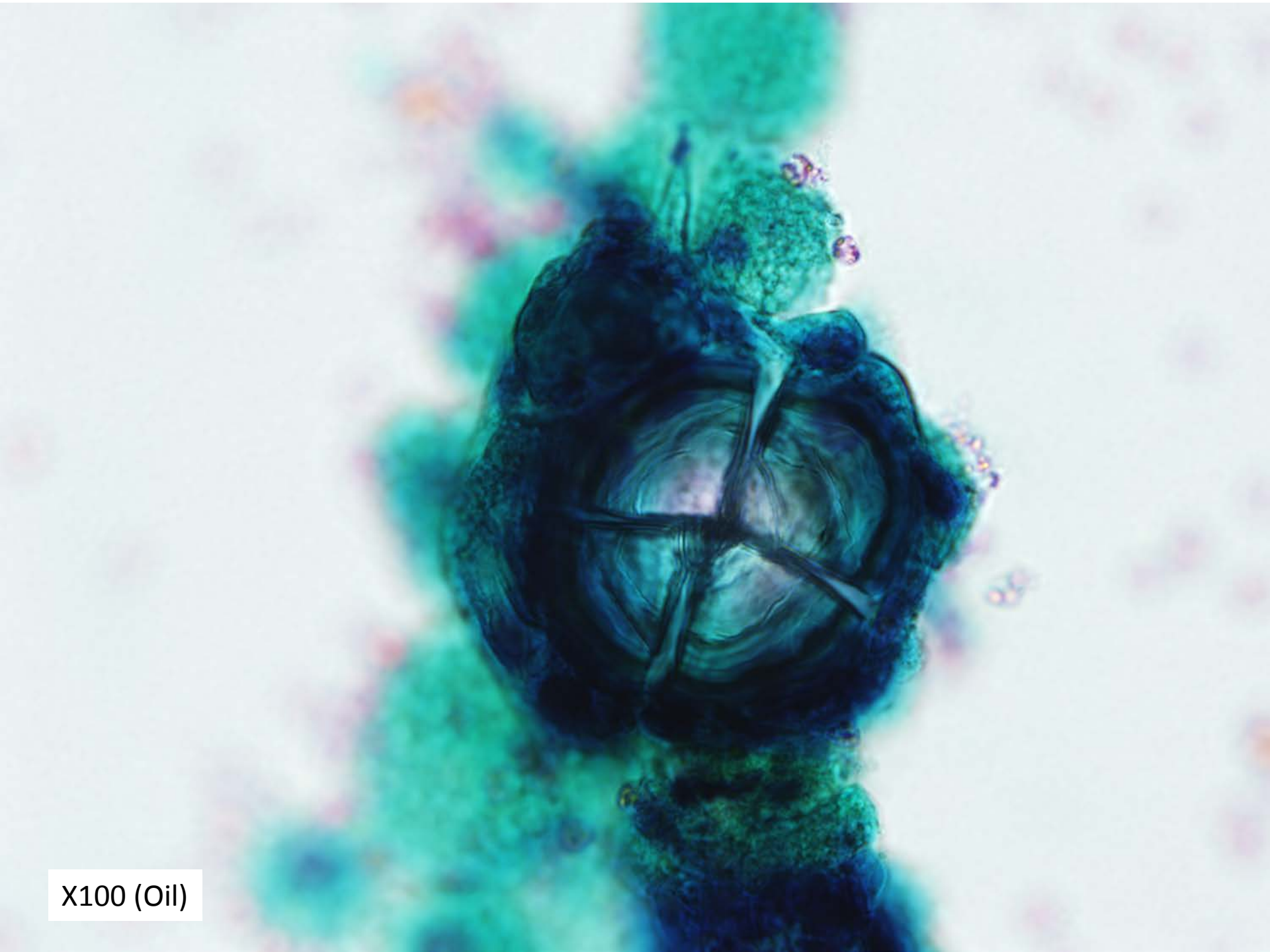
X1.25



X40



X100 (Oil)



X100 (Oil)

細胞像はここまで