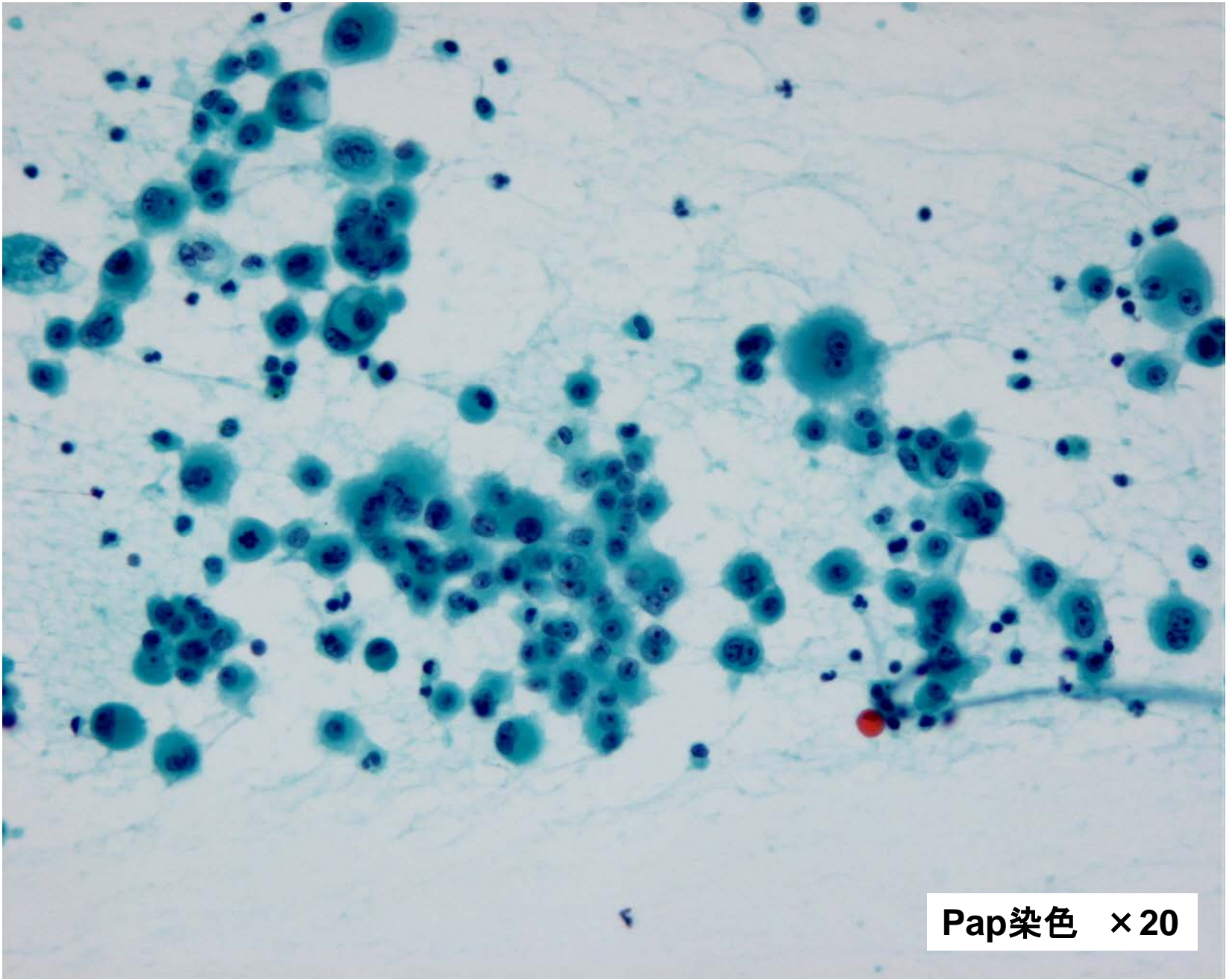
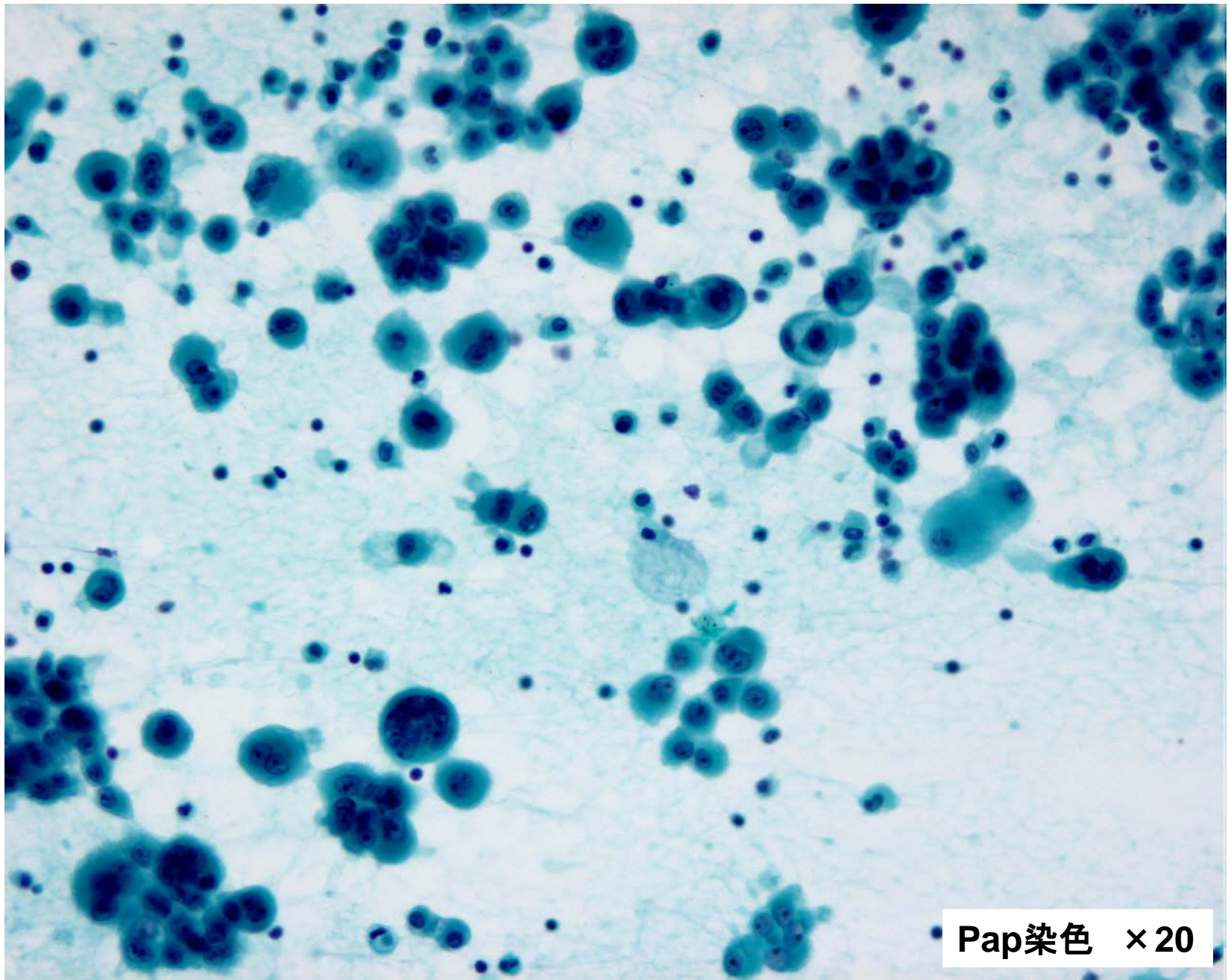


症例

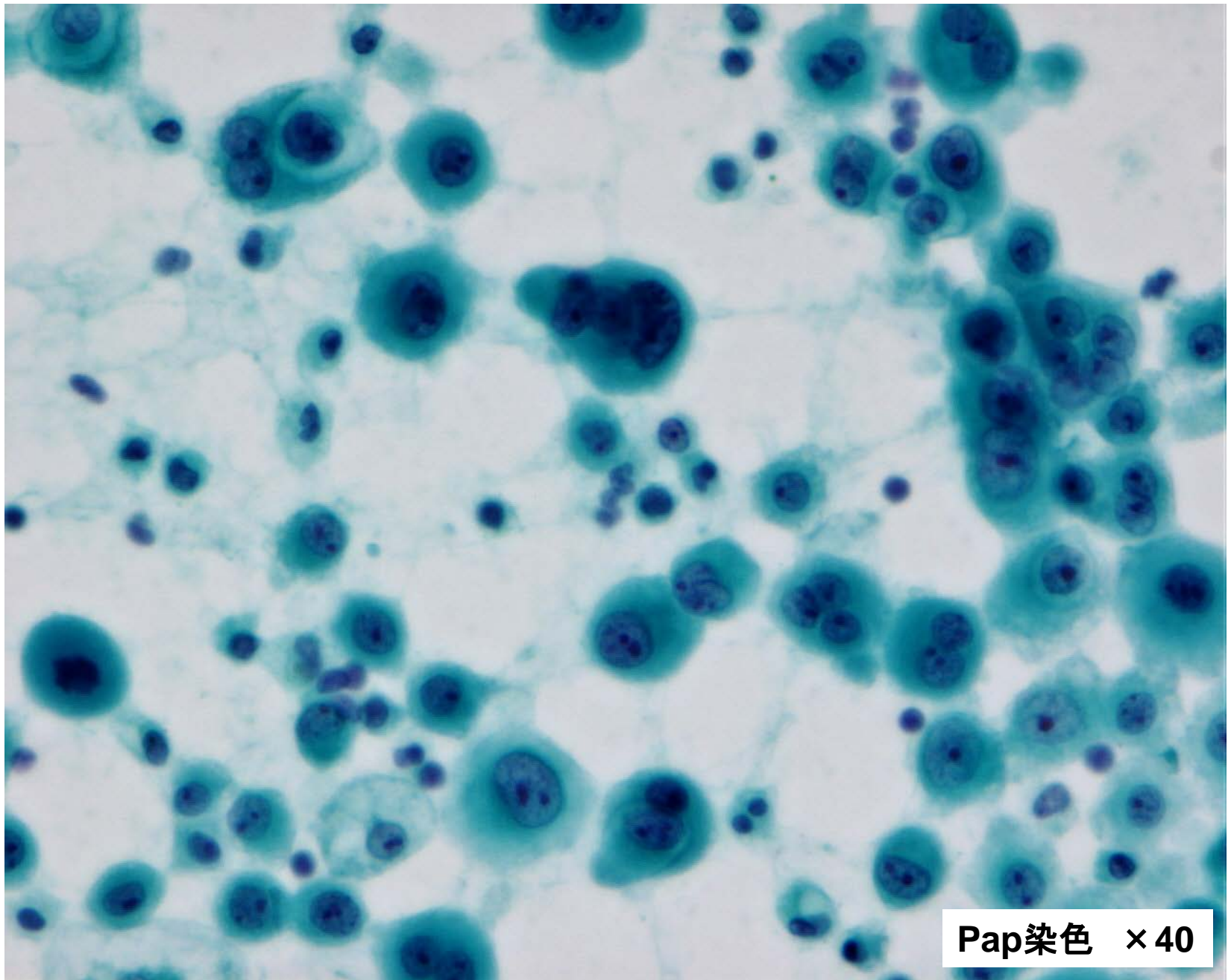
- 年齢・性別：80代・男性
- 喫煙歴：なし
- アスベスト曝露歴：なし
- 材料：胸水
- 臨床所見：CTにて胸膜腫瘍疑い



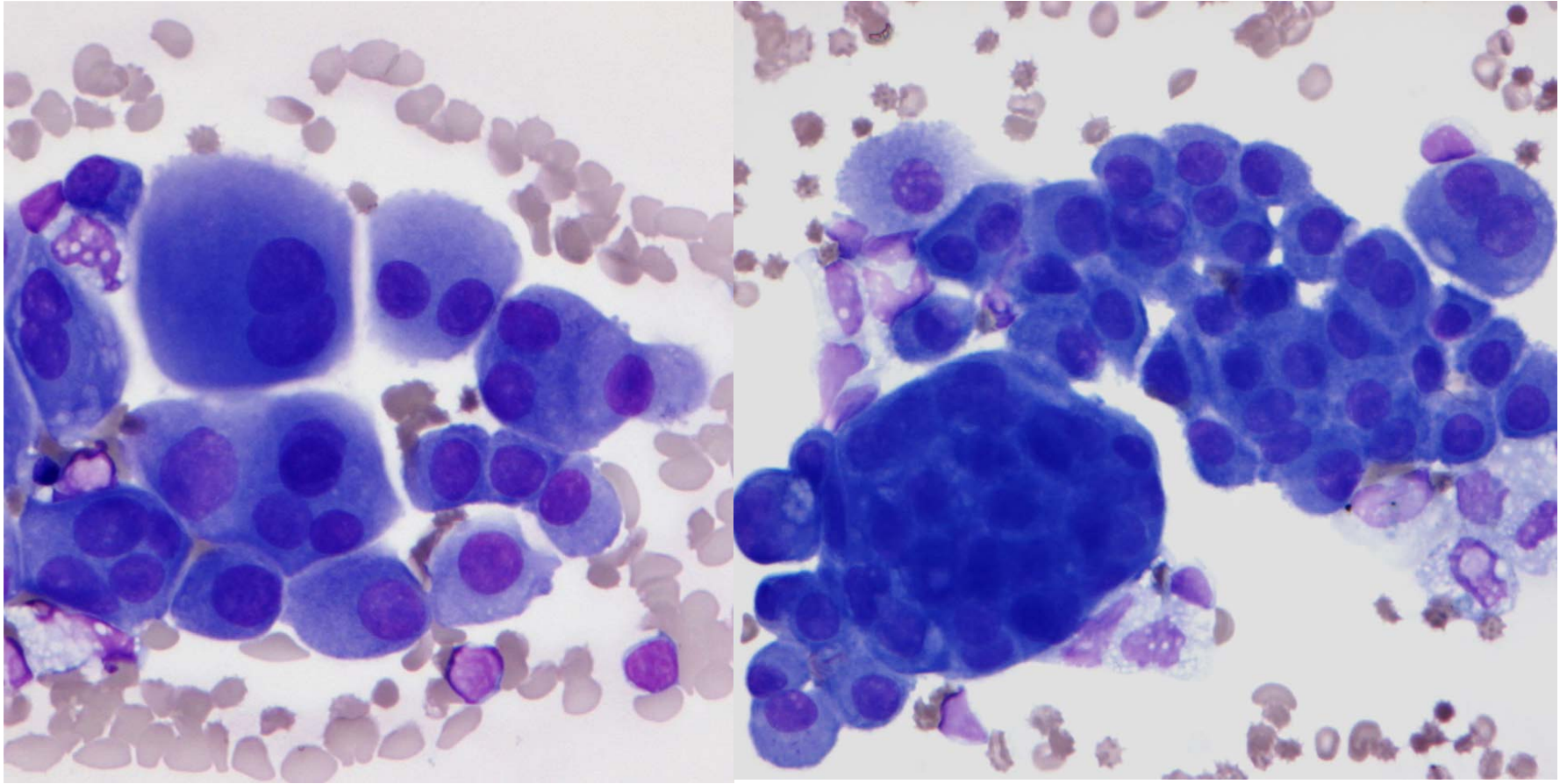
Pap染色 × 20



Pap染色 × 20



Pap染色 × 40



Giemsa染色 × 40