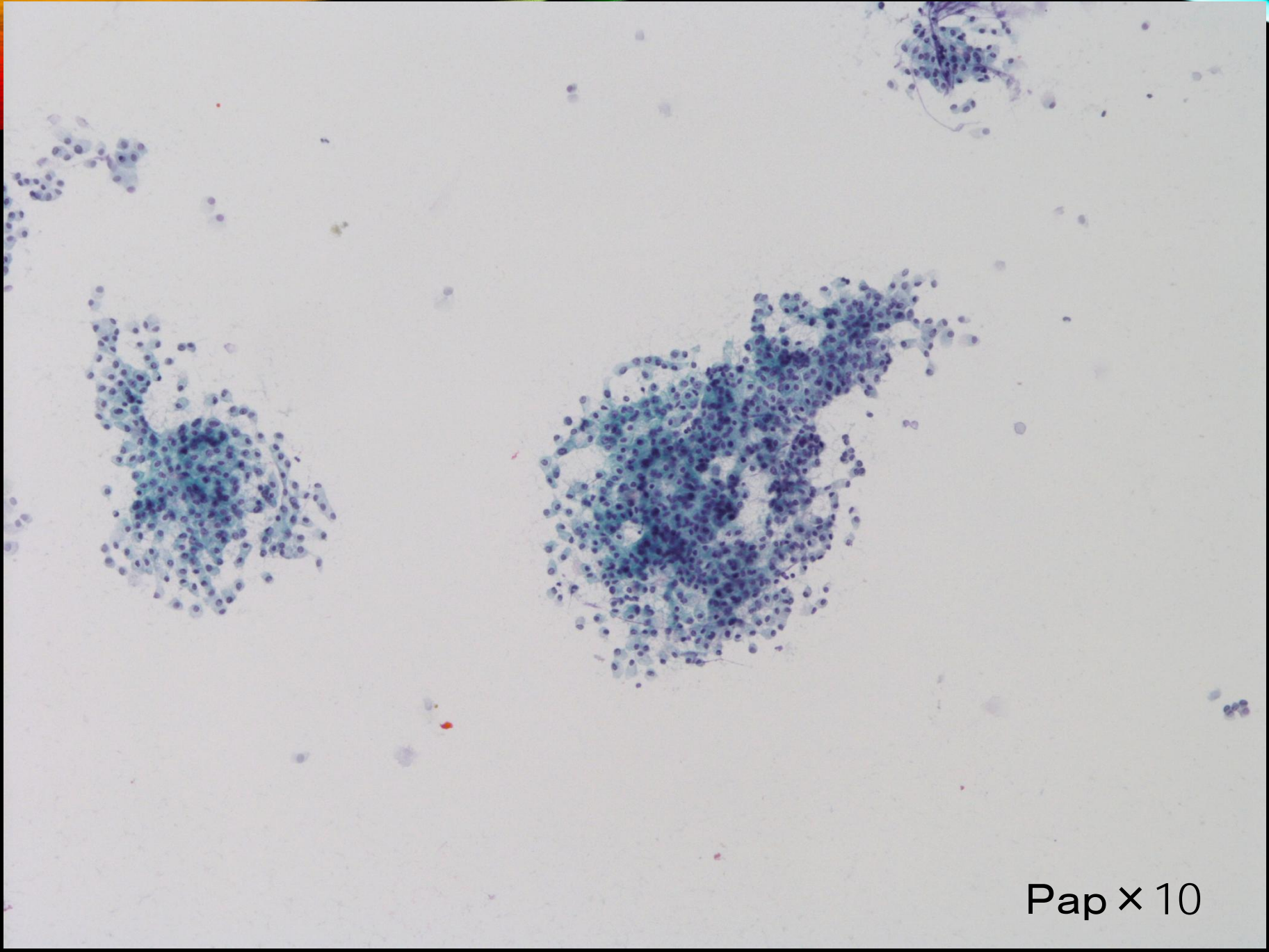
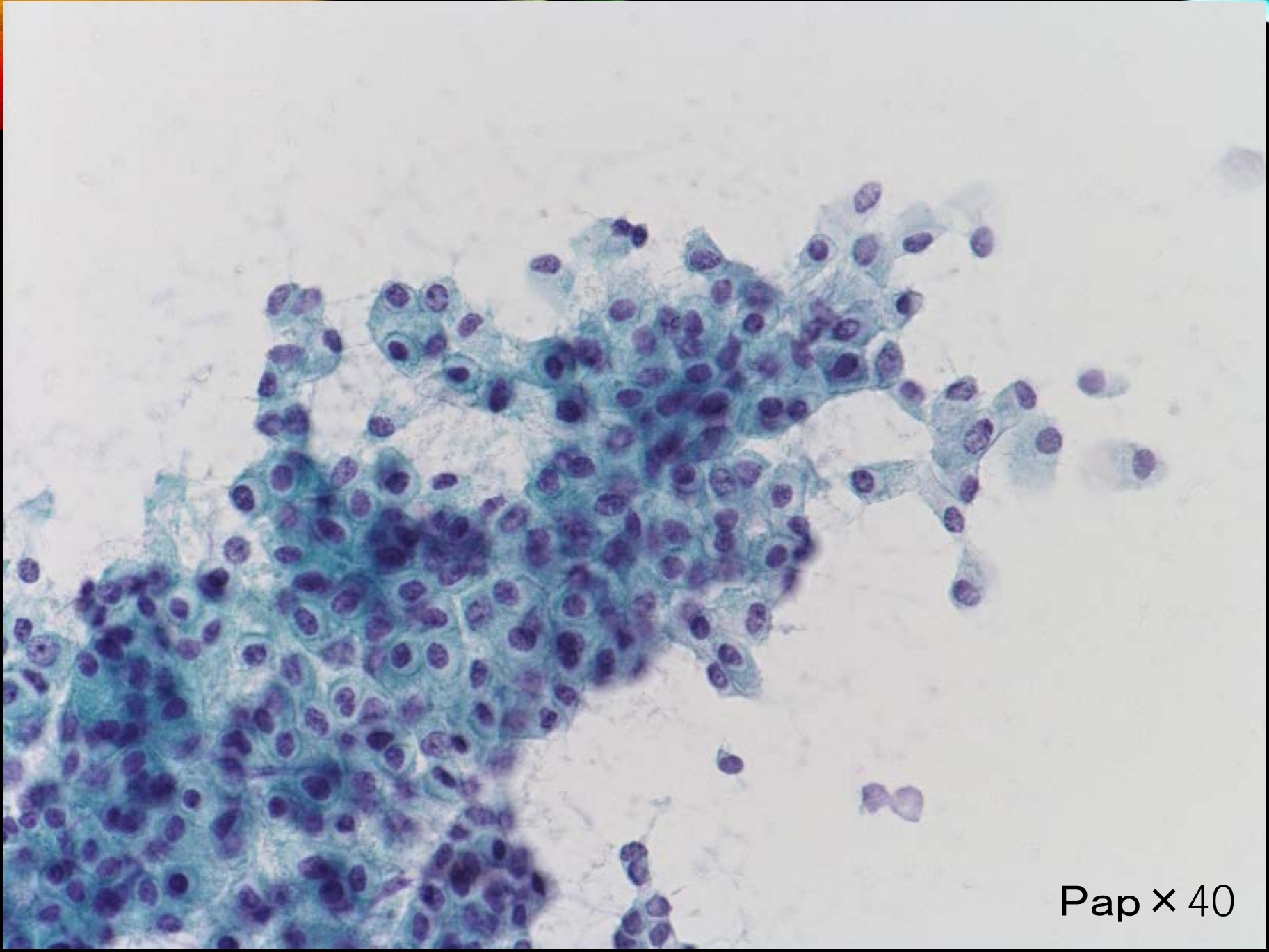


症例

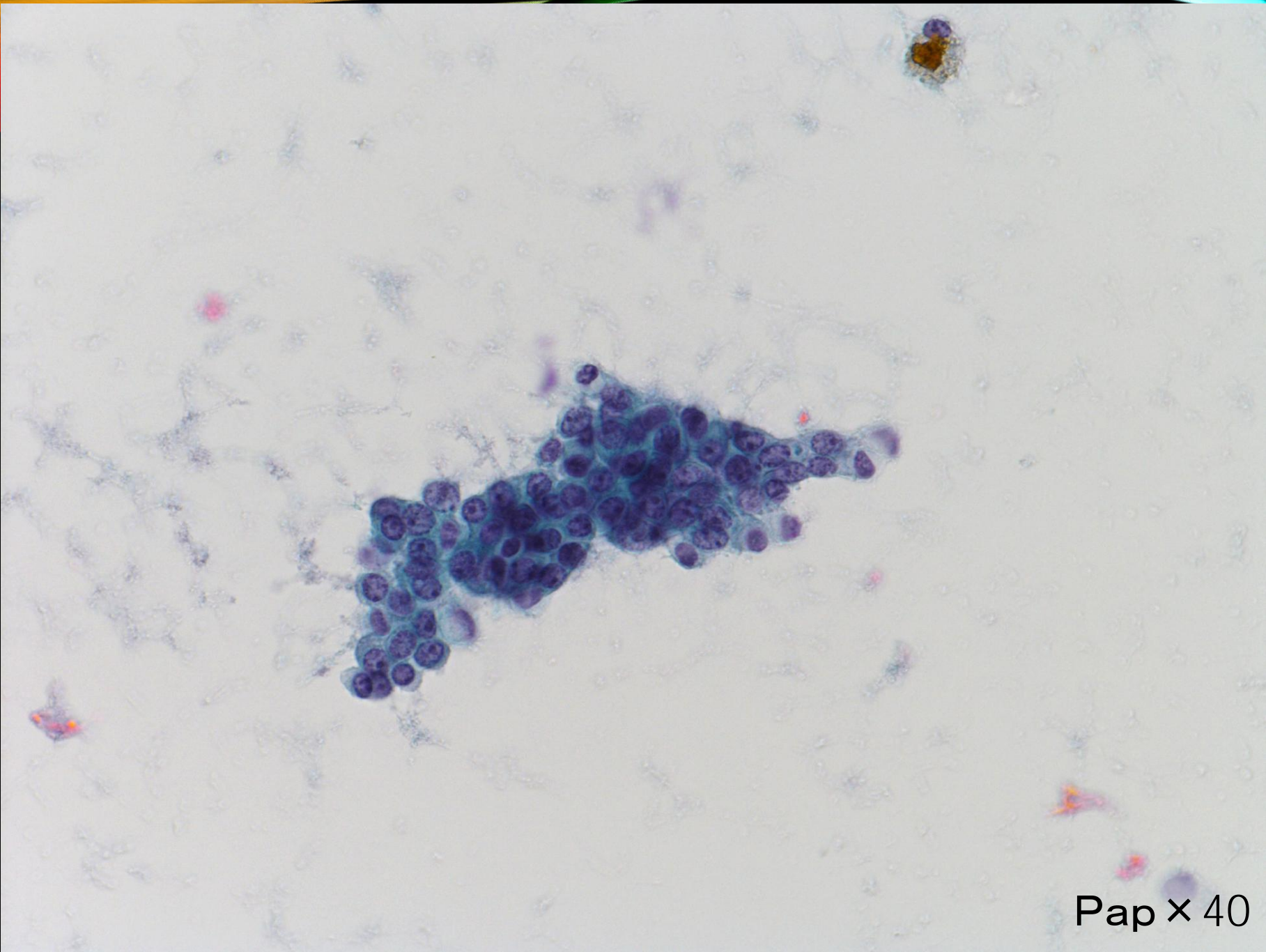
- 年齢・性別：70歳代、女性
- 材料：左乳腺穿刺吸引細胞診
（再水和処理検体）
- 臨床情報：左乳腺A領域に腫瘤非形成性病変を認める。



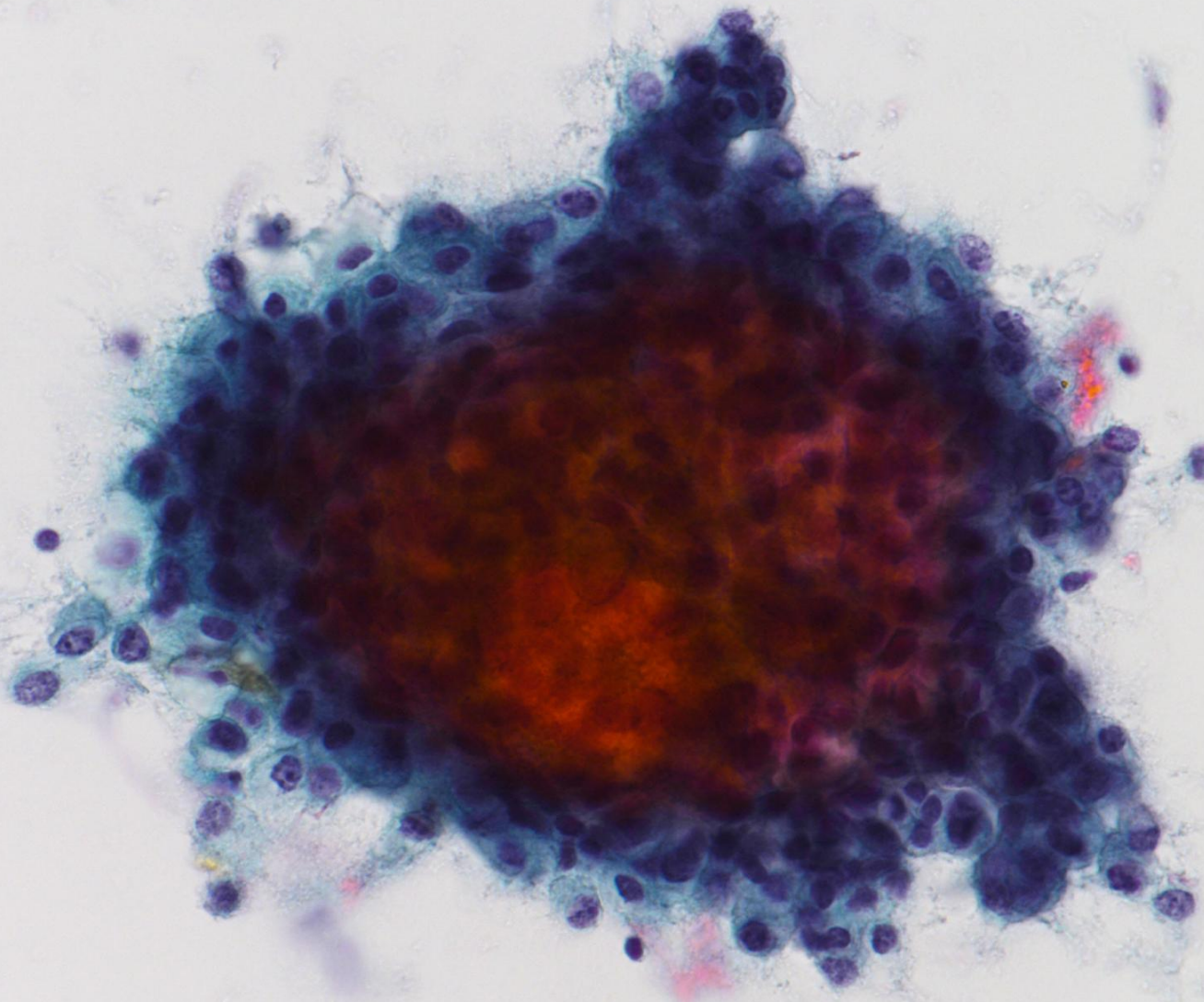
Pap x 10



Pap x 40



Pap × 40



Pap × 40