

症例1：甲状腺

野口病院 検査科
友松 彩香



患者:70代 女性

既往歴:なし

臨床所見:2013年8月の検診にて胸部異常陰影を指摘され近医受診。その際、甲状腺左葉に腫瘍を認め超音波検査を施行。左葉下極に $9 \times 9 \times 18\text{mm}$ と $8 \times 6 \times 7\text{mm}$ (石灰化)の病変を認めため、加療目的のため当院紹介。

<来院時検査データ>

FT3: 3.2 (2.2~4.3) pg/ml

FT4: 1.0 (0.9~1.7) ng/dl

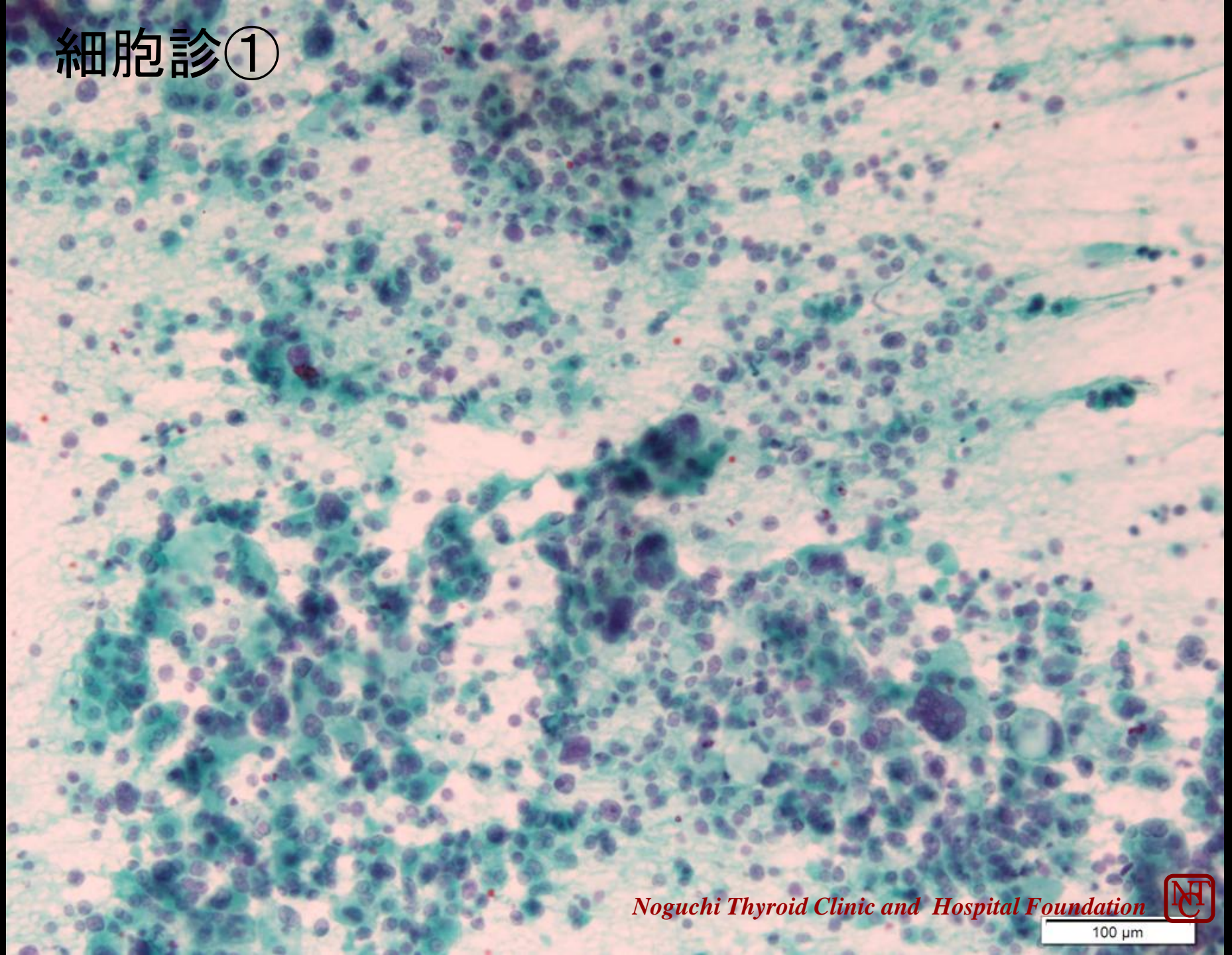
TSH: 8.03 (0.50~5.00) μ IU/ml

Tg: 32.8 (0~50) ng/ml

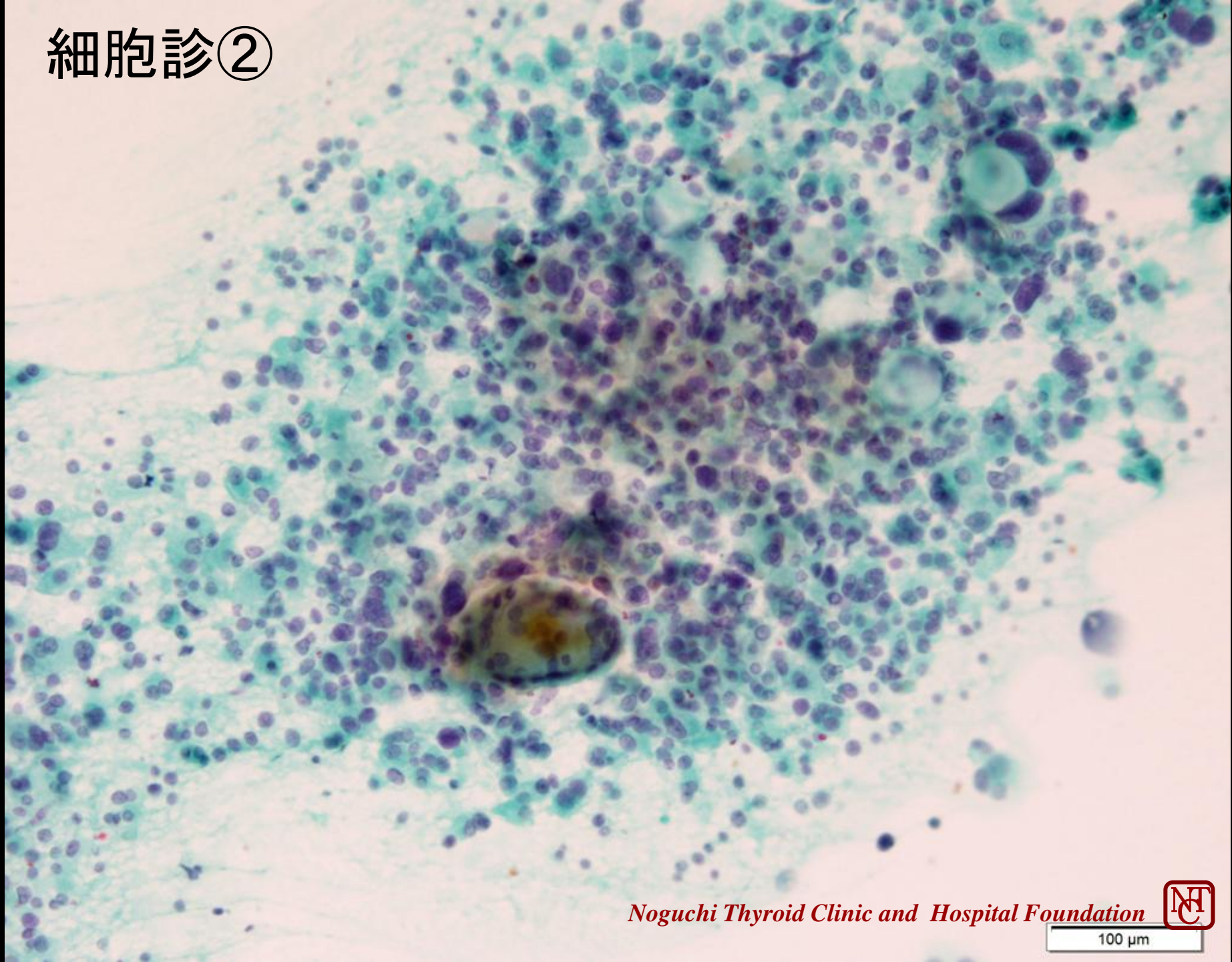
抗Tg抗体: 6.0以下 (~13.6) IU/ml

抗TPO抗体: 3.0以下 (~3.2) IU/ml

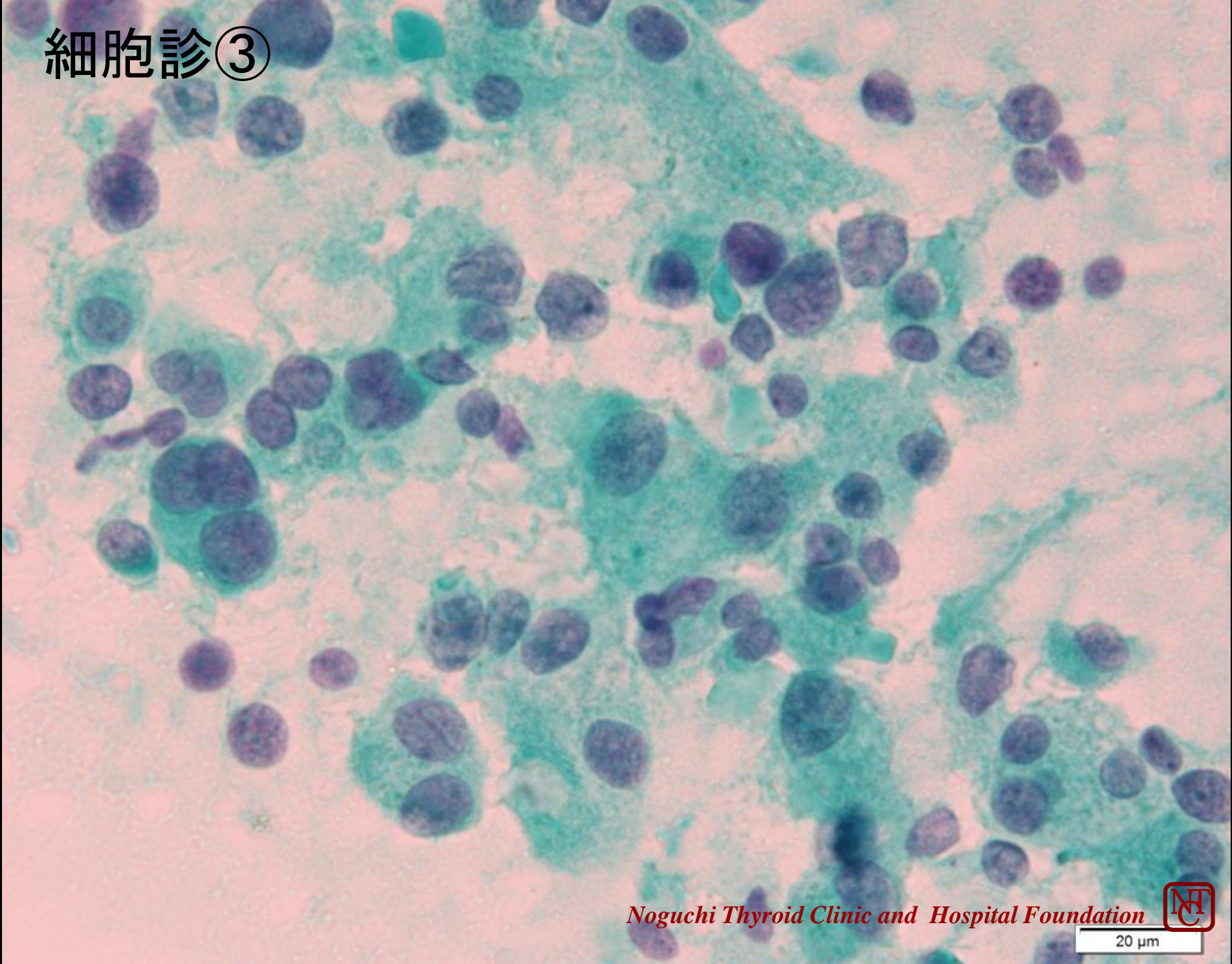
細胞診①



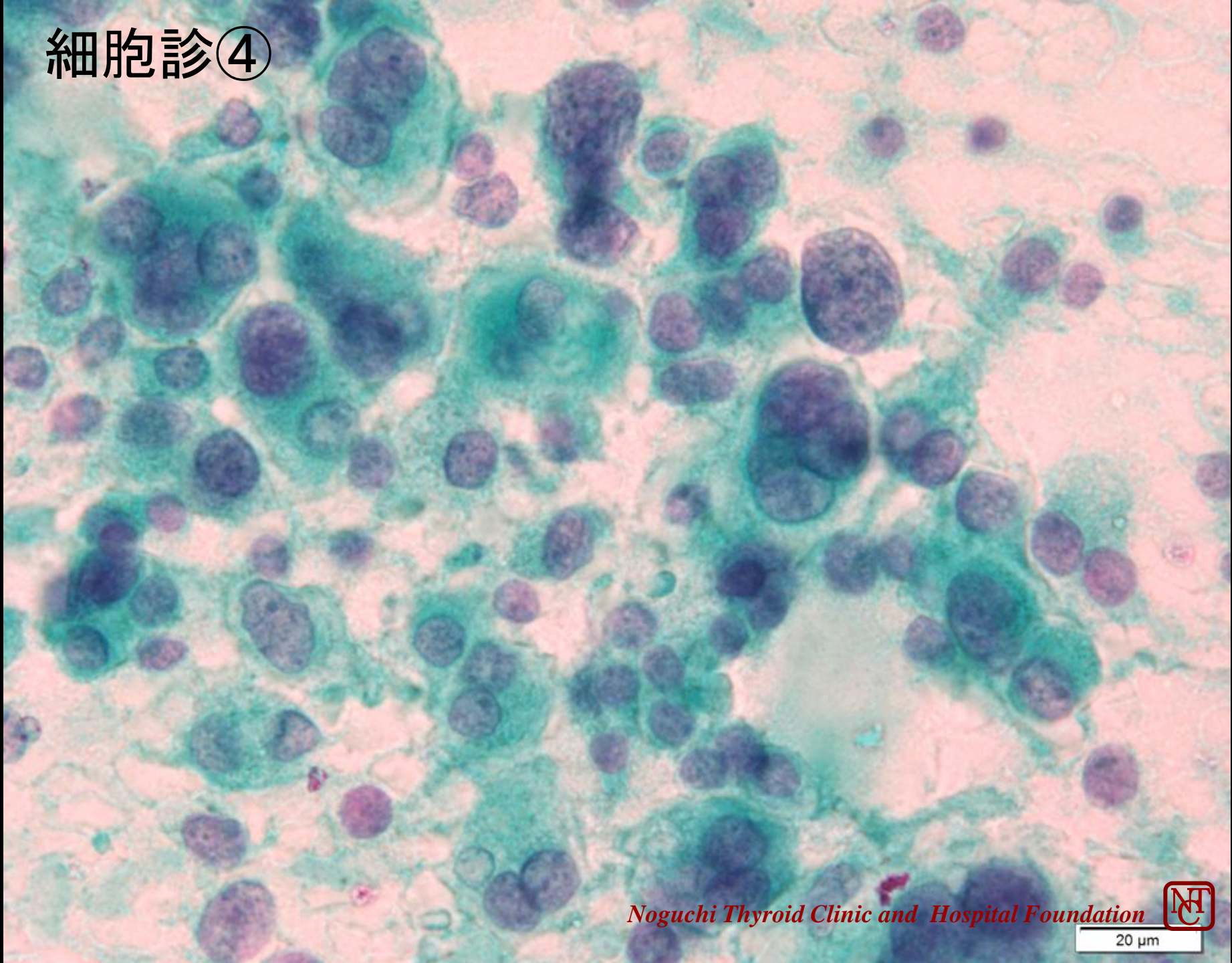
細胞診②



細胞診③



細胞診④



細胞診⑤

