# 症例2

- 症　　例:80代　女性

- 臨床所見:腹膜内(尿管？)腫瘍の患者でCFにてS状結腸に全周性腫瘍を認めた。

- 検　　体:S状結腸腫瘍生検捺印

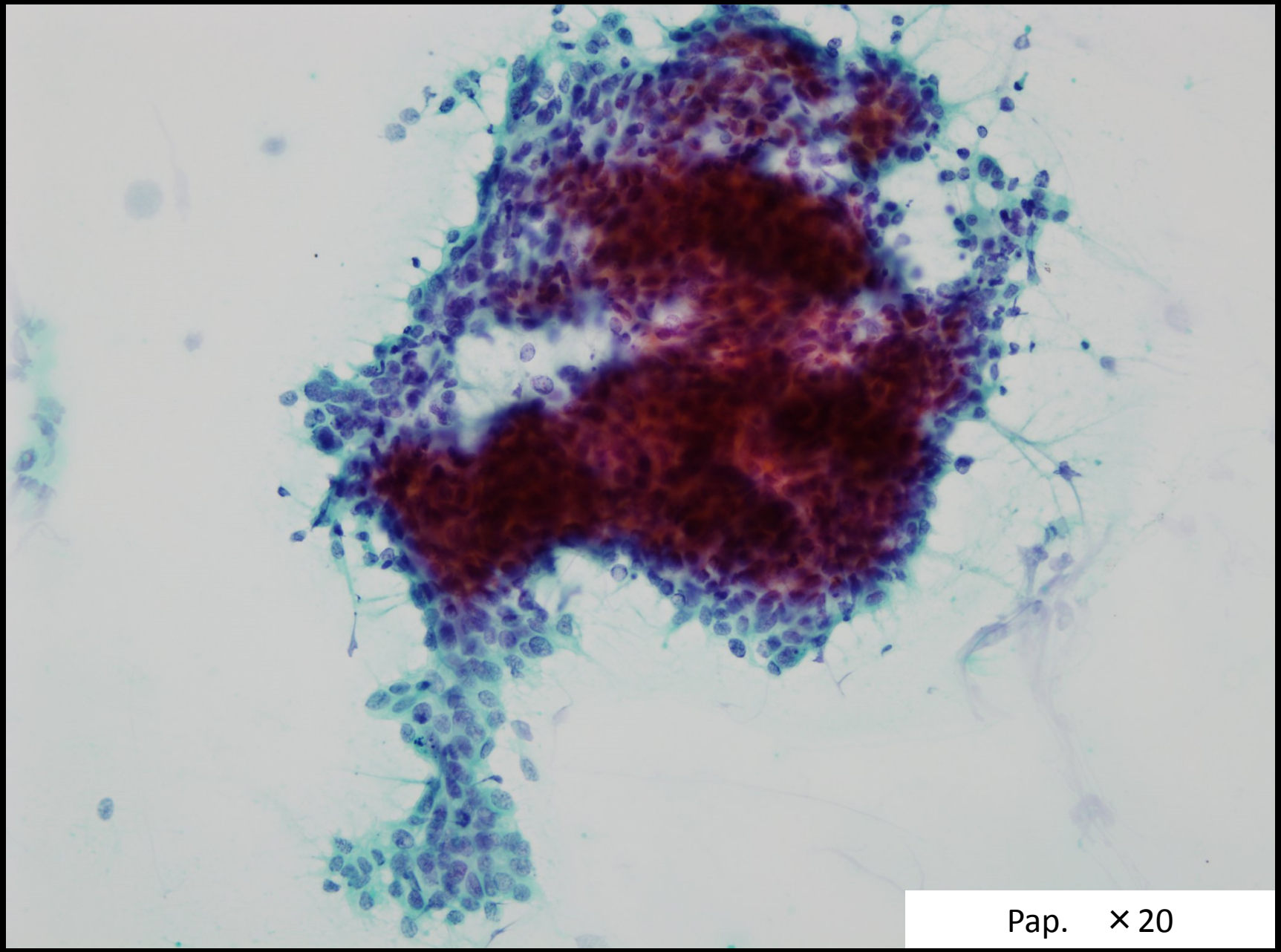


大型で比較的結合性の強い細胞集塊を認める

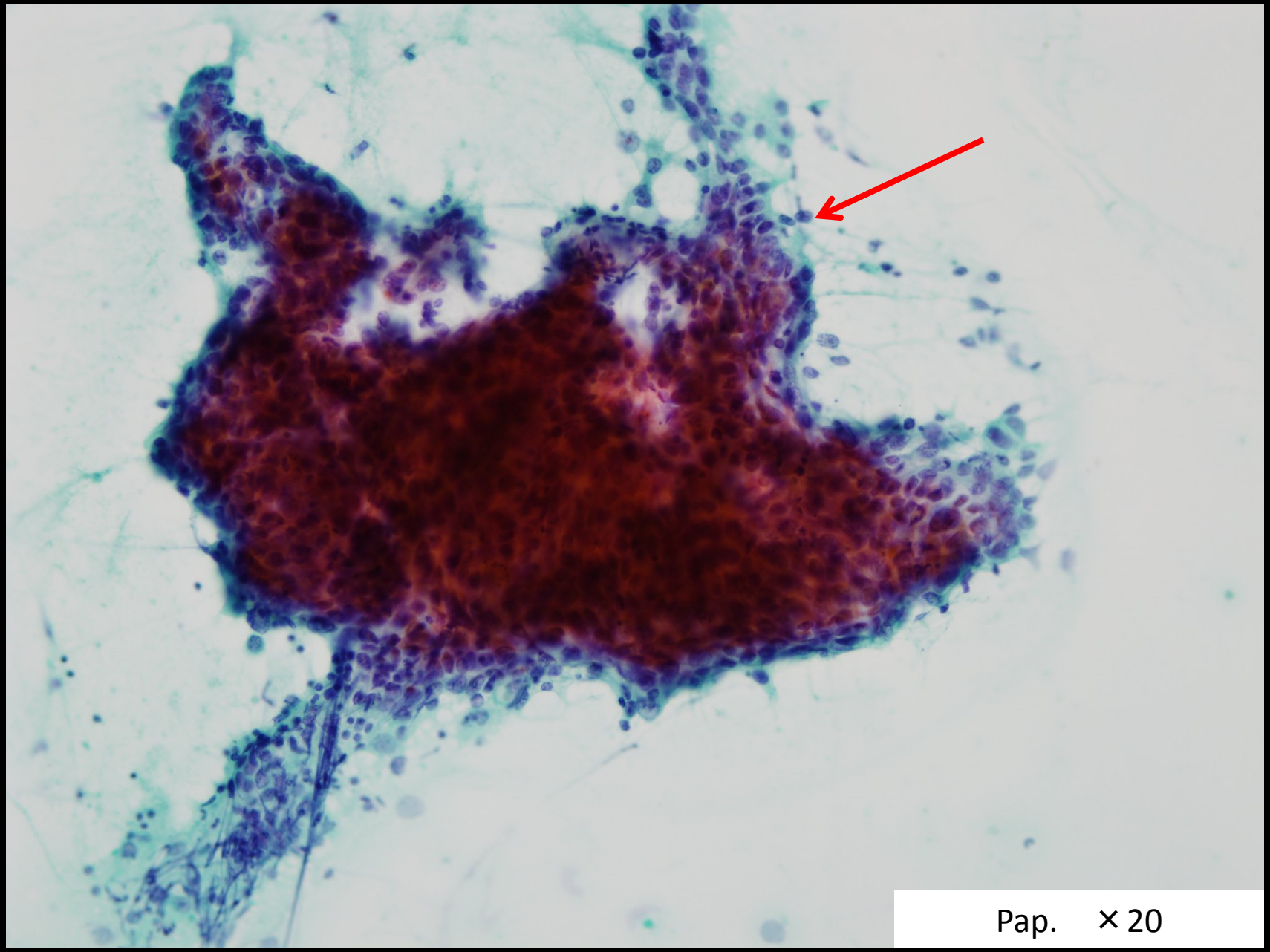


集塊に重積性はなく比較的平面的で、一部流れのある集塊（→）で出現。

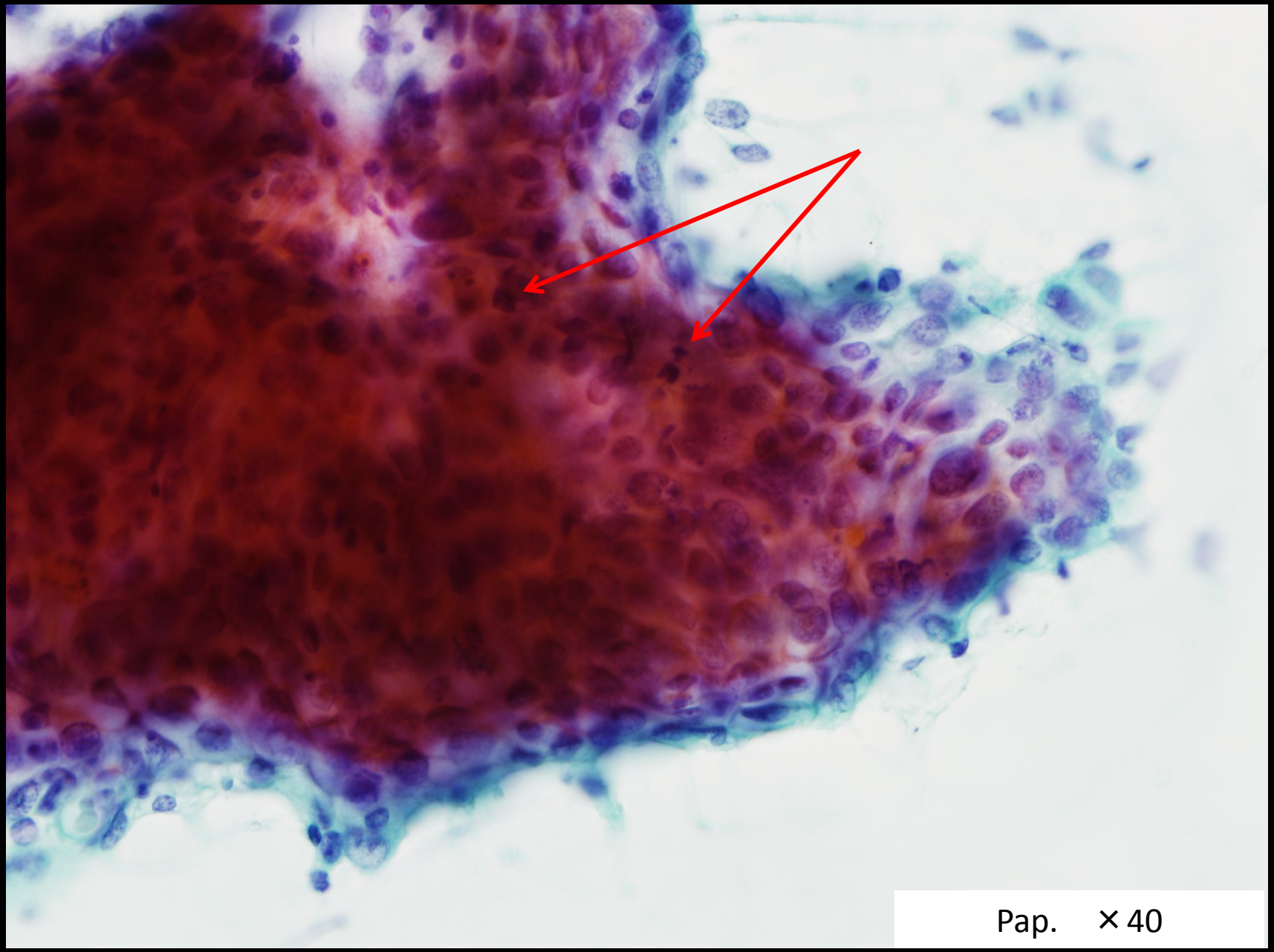


集塊内には細胞裂像やアポトーシスが見られる(→)。

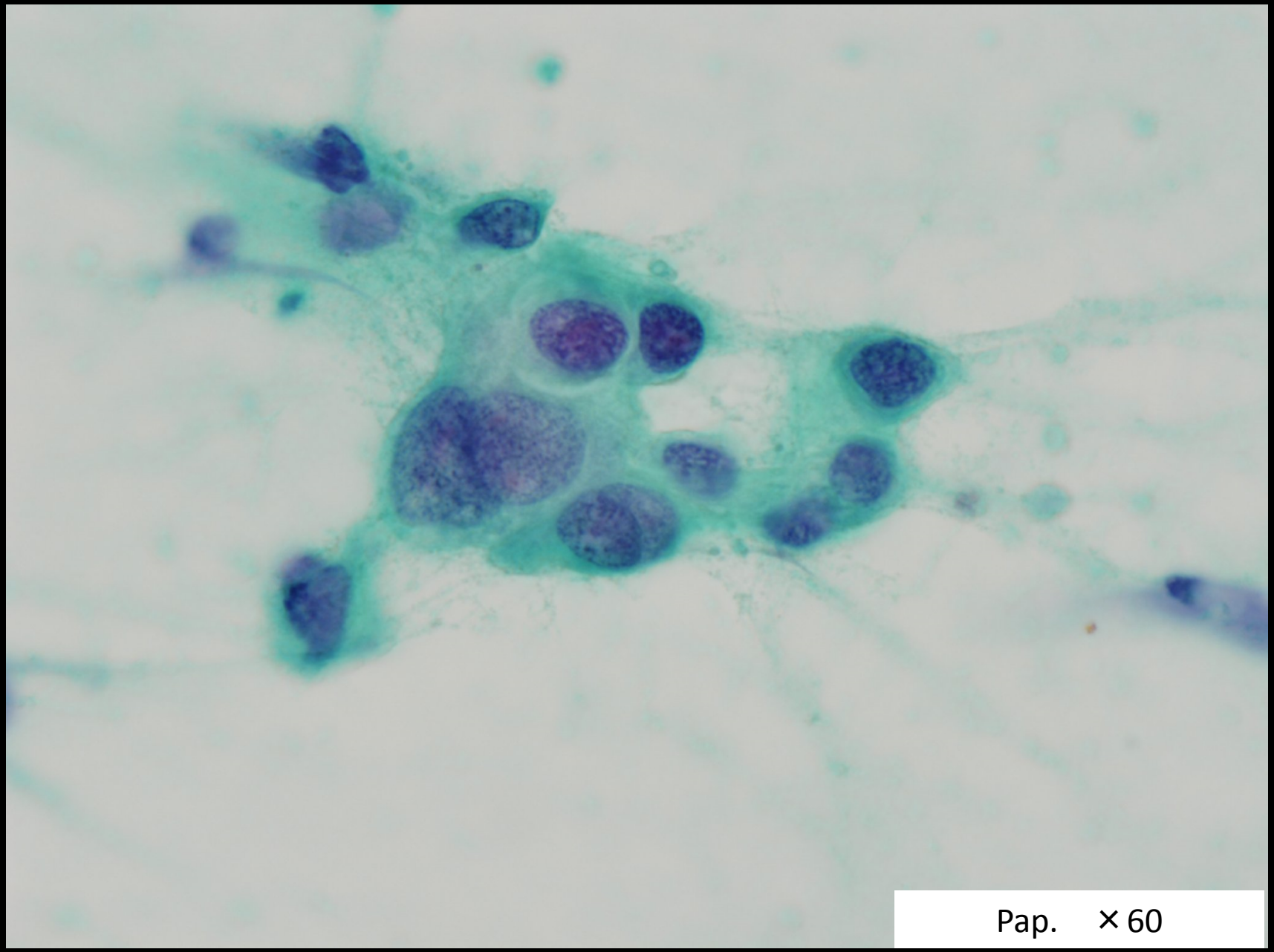


細胞質は厚く、一部層状構造を思わせる。
核クロマチンは粗く中に核小体を認めます。

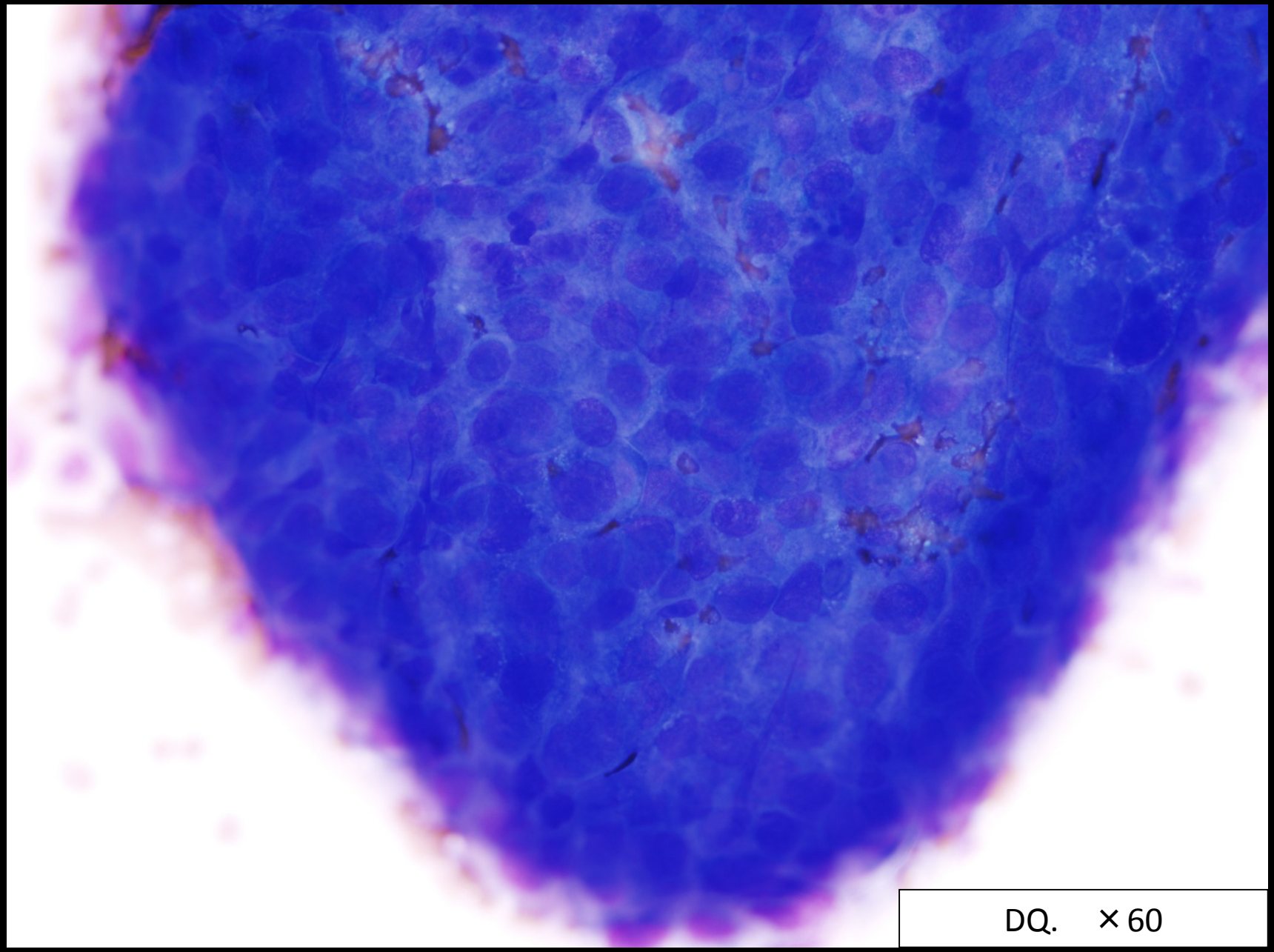


細胞密度が高い、平面的細胞集塊

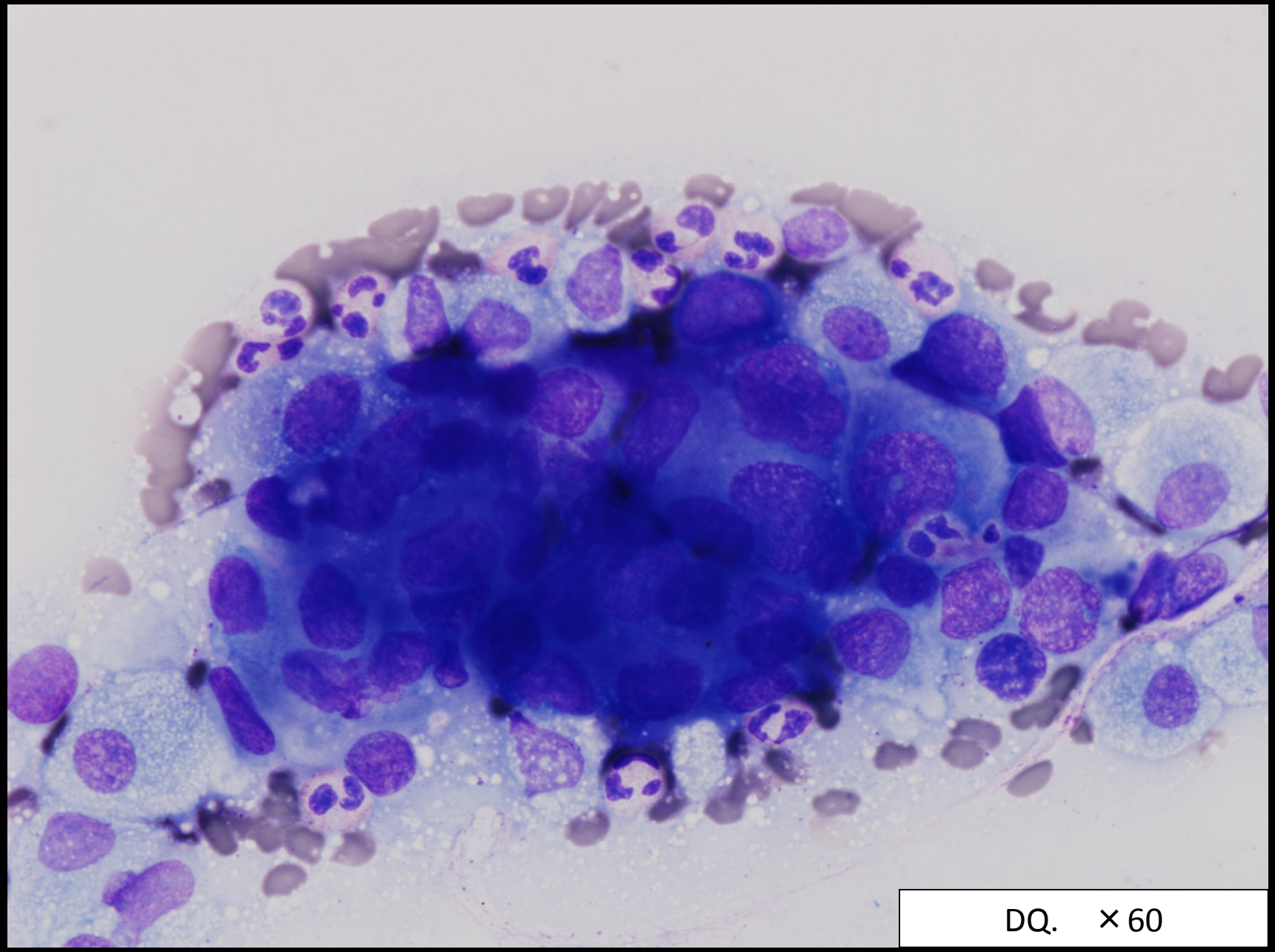


核間距離は不均等で核クロマチンは粗く核小体を認める

# 細胞診断

Carcinoma

組織型推定は困難であるが
尿路上皮癌の浸潤をより考える。

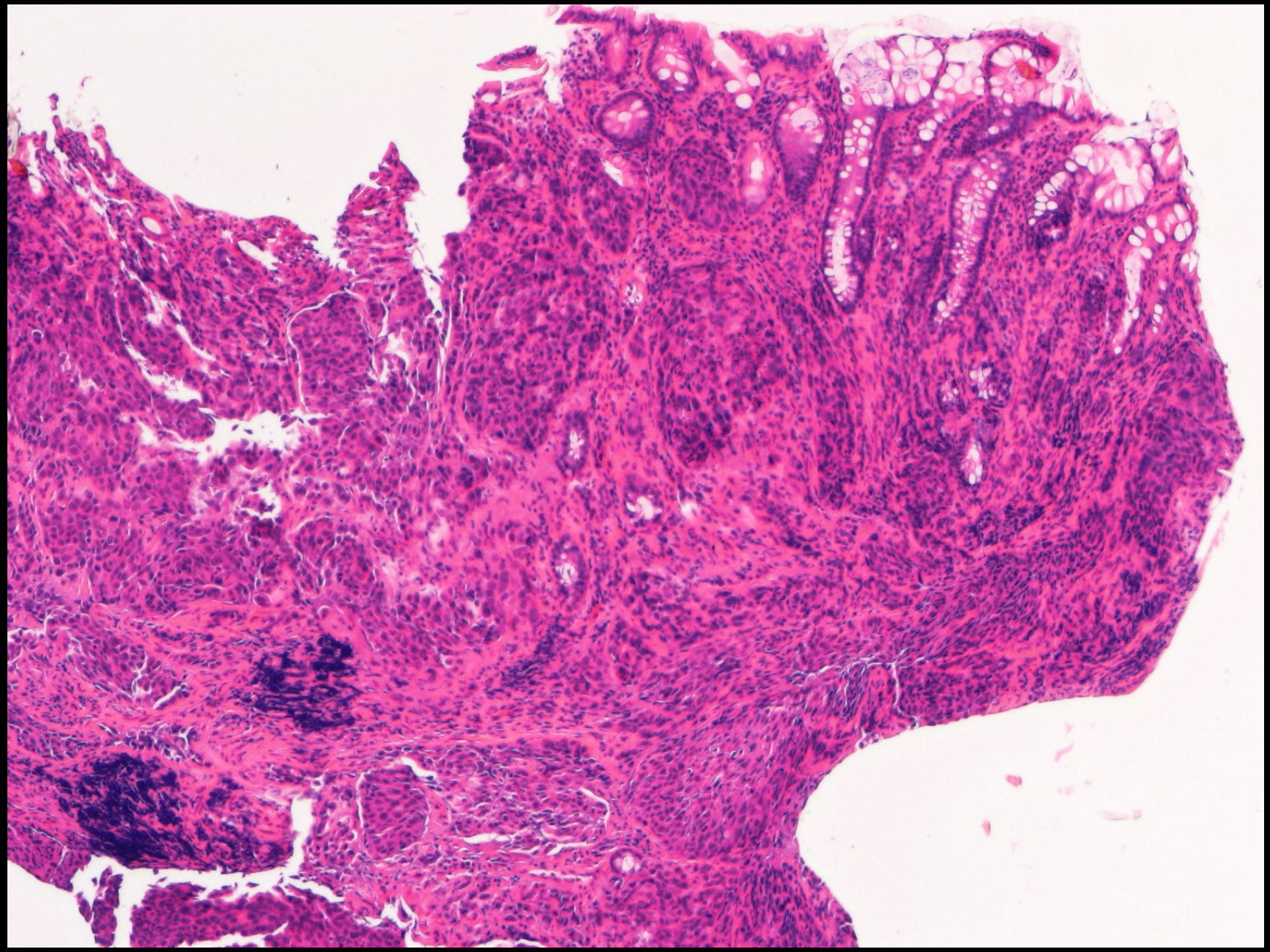

深部を主座として粘膜の方に腫瘍があがってきている

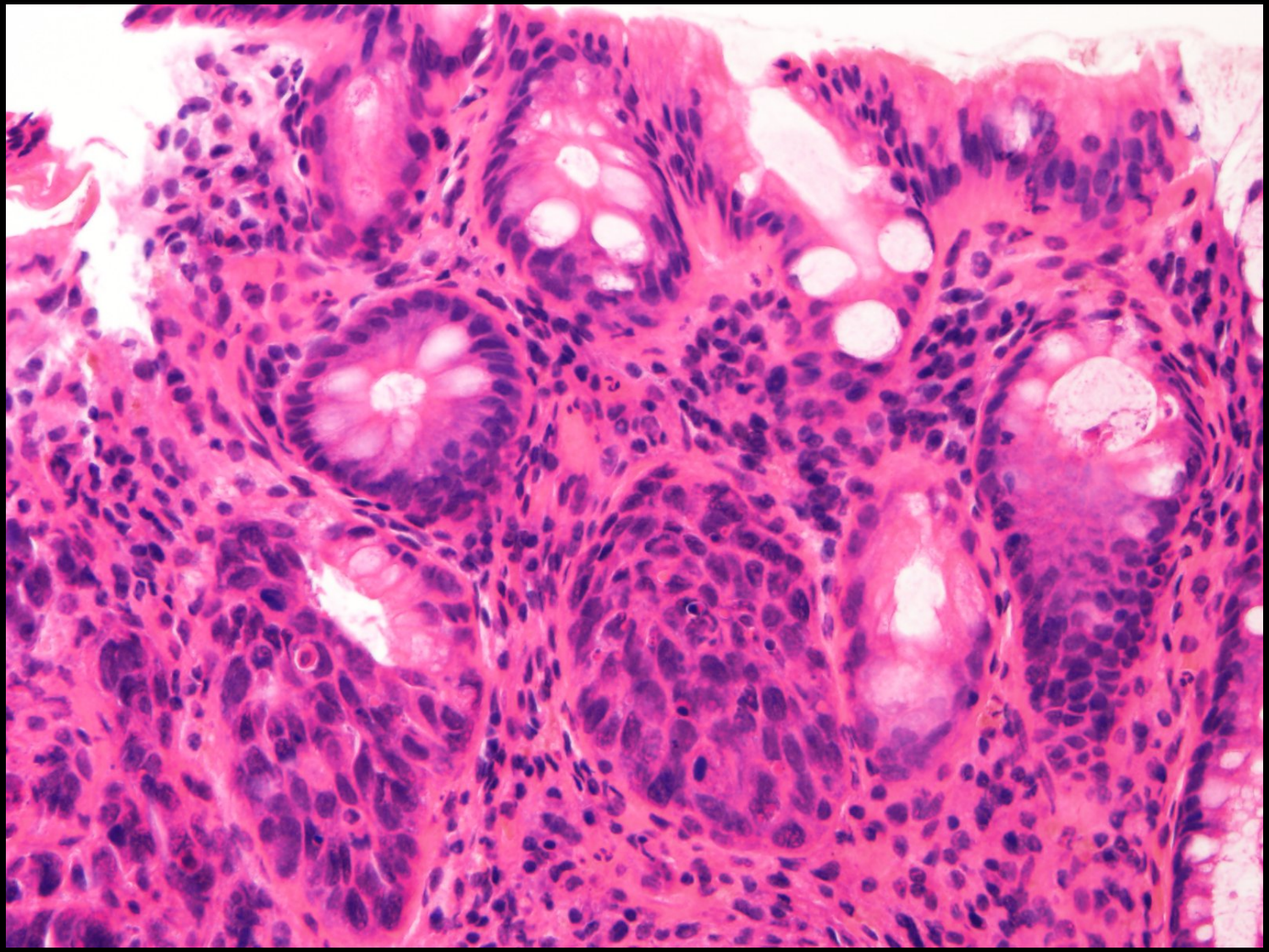

腫瘍細胞はほとんど分化が見られない

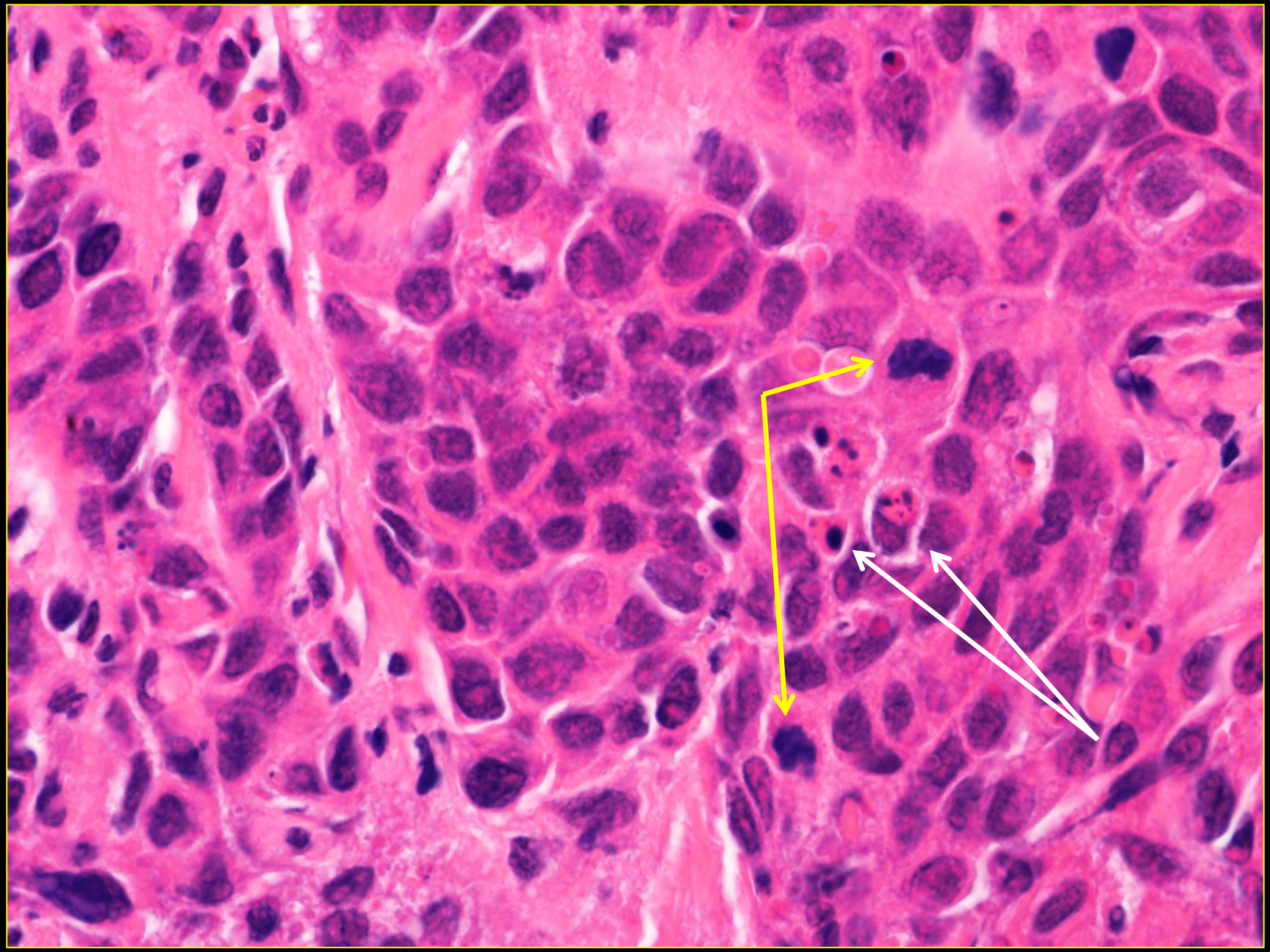

アポトーシス(→)やマイトーシス( → )を認める

# 免疫染色

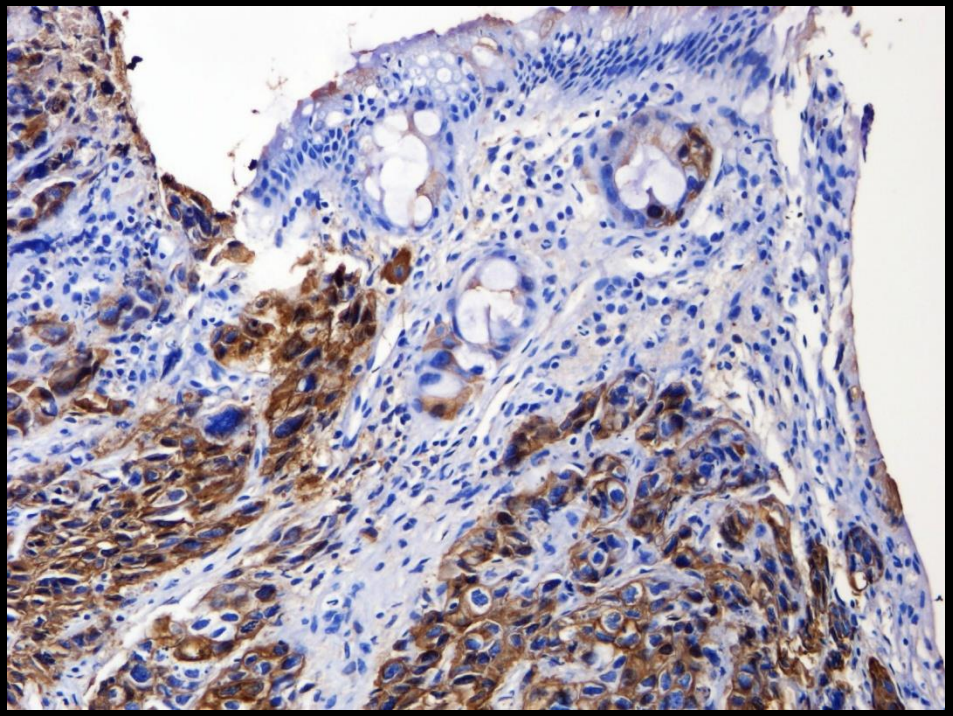

CK7

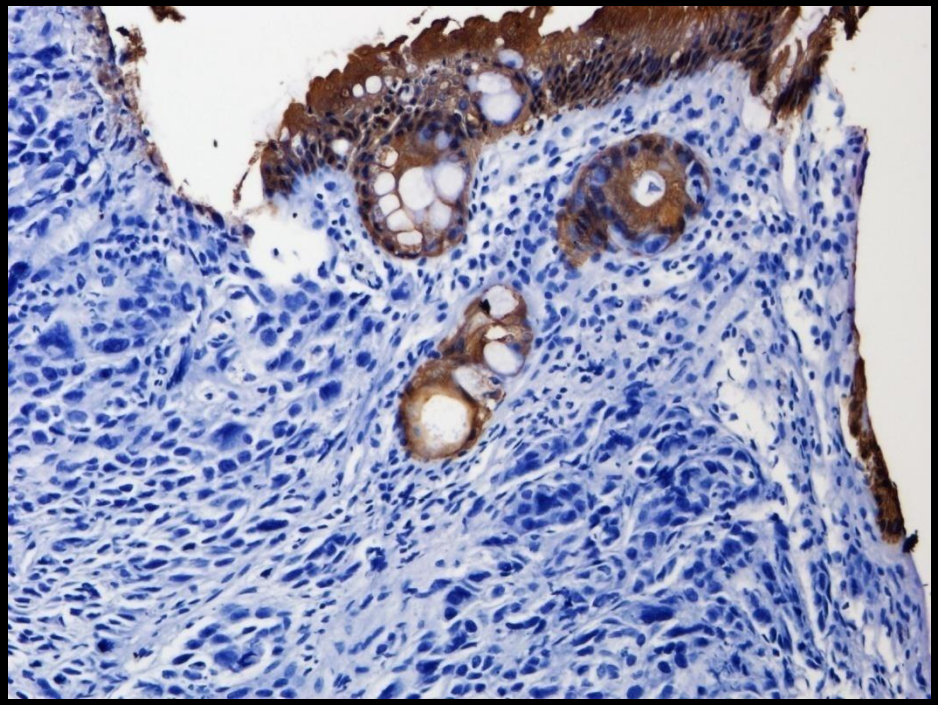

CK20

# 組織診断

Carcinoma
（urothelial carcinoma, most likely）

　分化に乏しい異型細胞の浸潤性増殖を認め，腺管形成乳頭状構造は無く，尿路上皮癌を最も疑う。

# CT
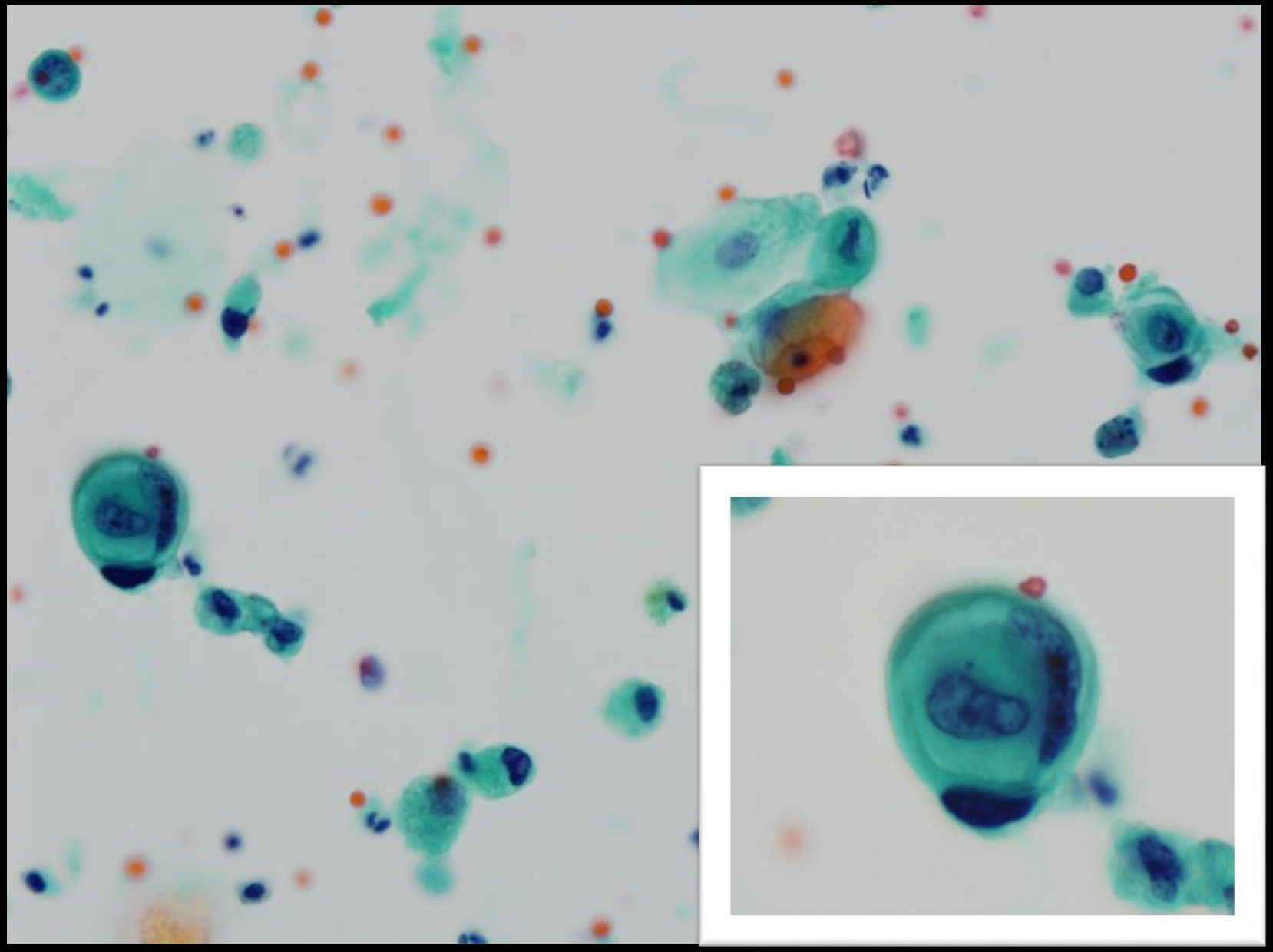
# カテーテル尿