症例1

- 症　　例:60代　男性
- 臨床所見:上行結腸隆起性病変
- 検　　体:生検捺印

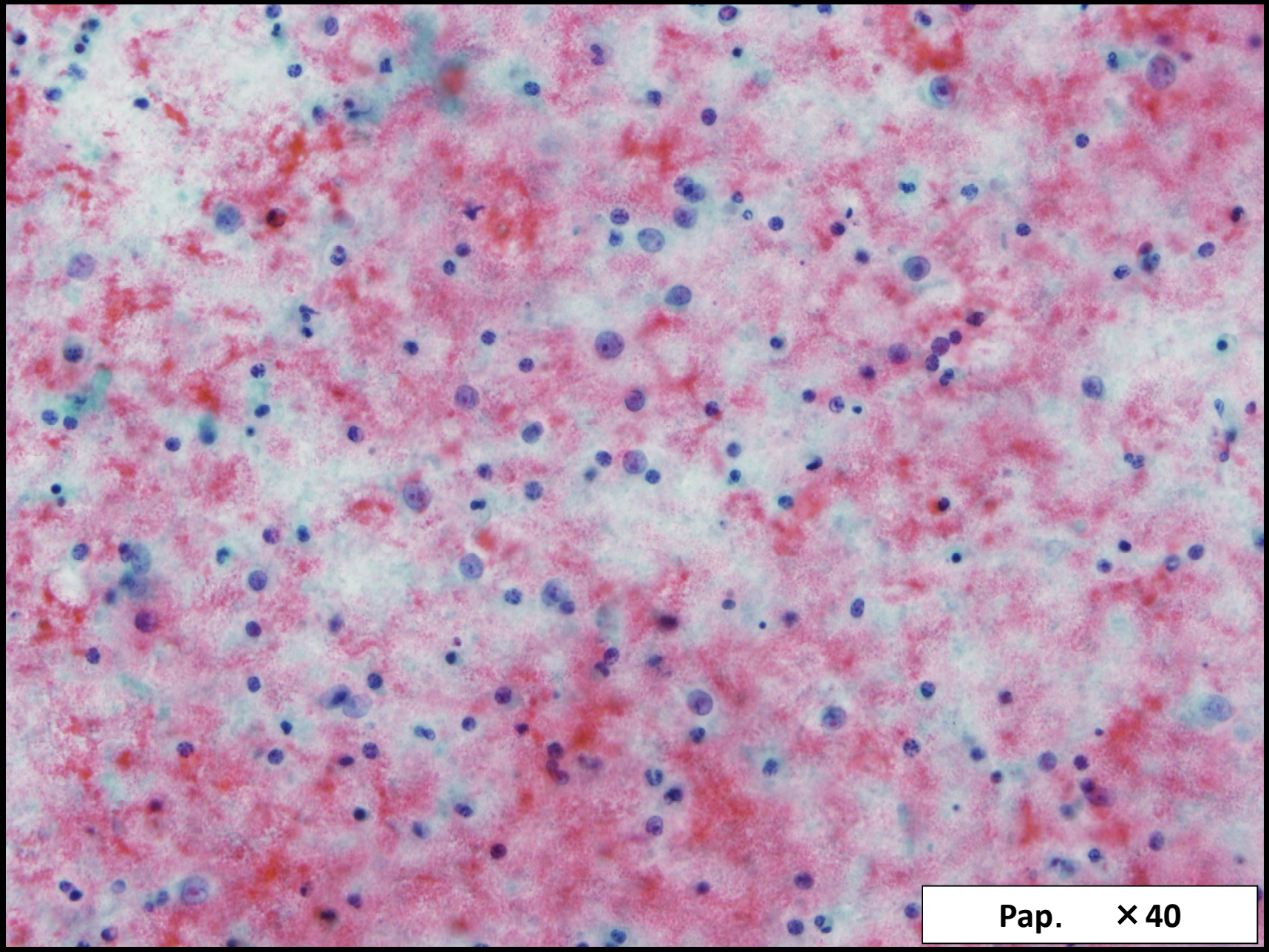

小型類円形細胞を散見します

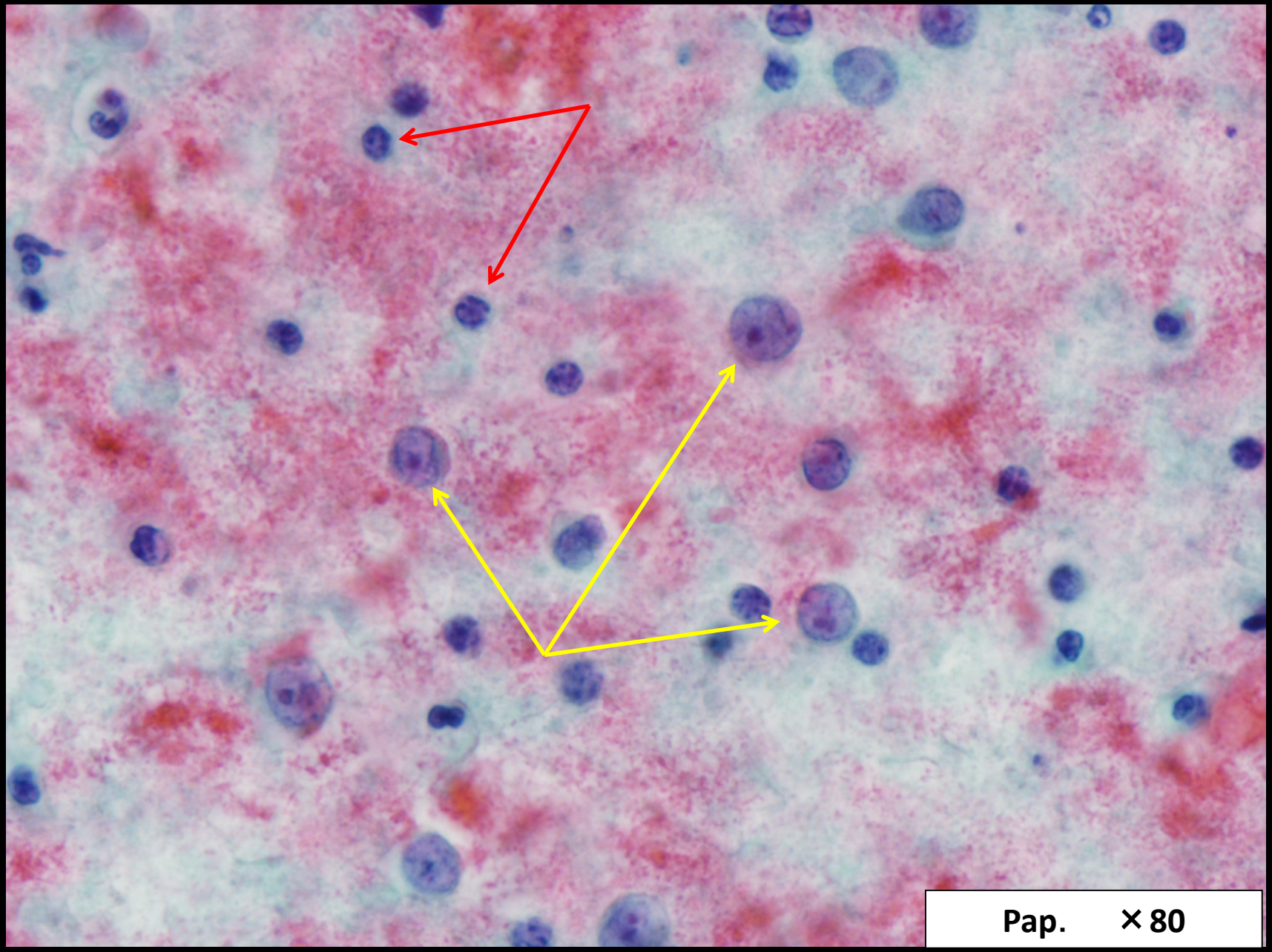

成熟リンパ球（→）と比較し、核形に不整があり、明瞭な核小体を持つ
大型異型リンパ球（→）を散見する

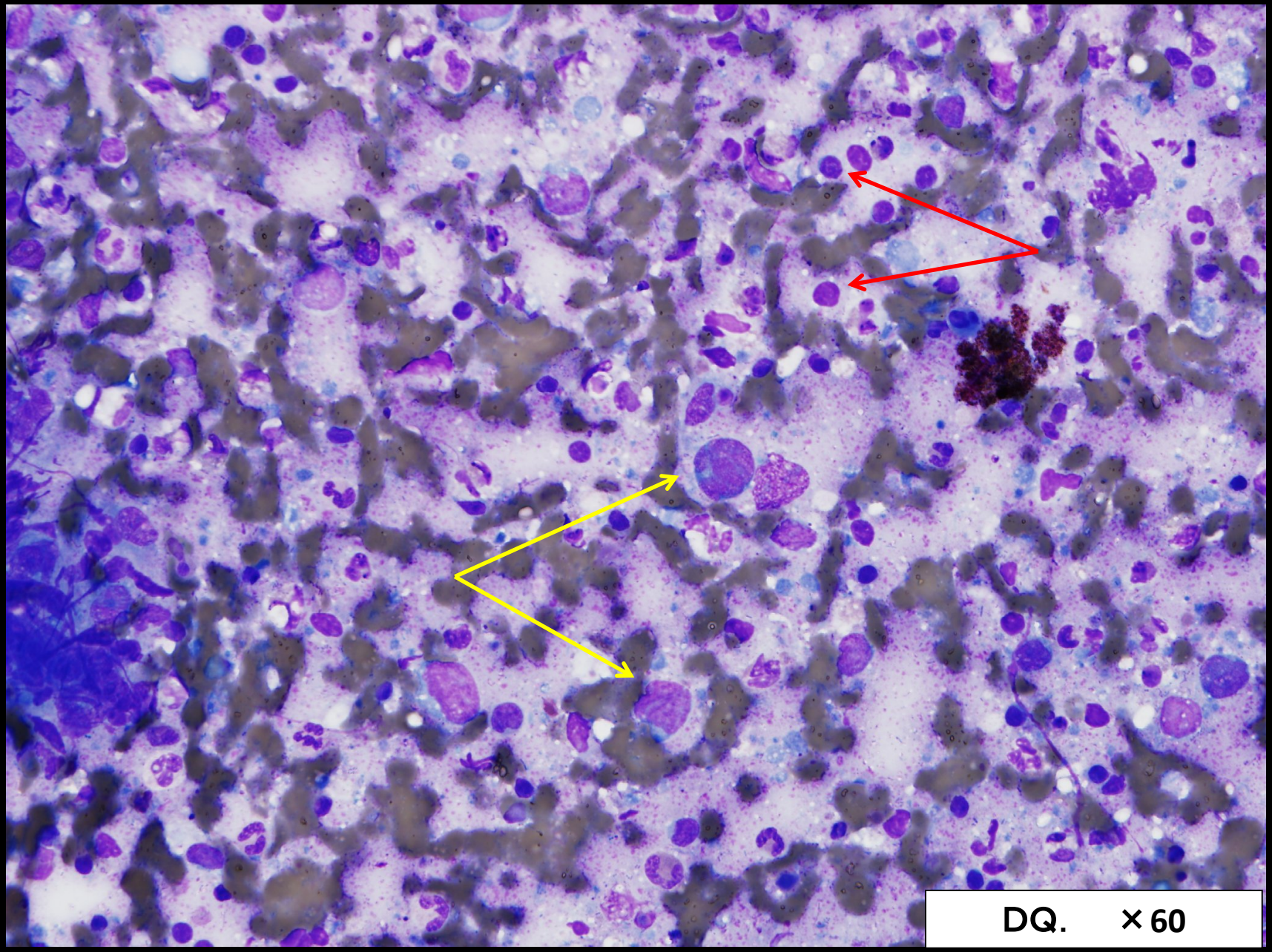

成熟リンパ球（→）と大型異型リンパ球（ → ）を認める

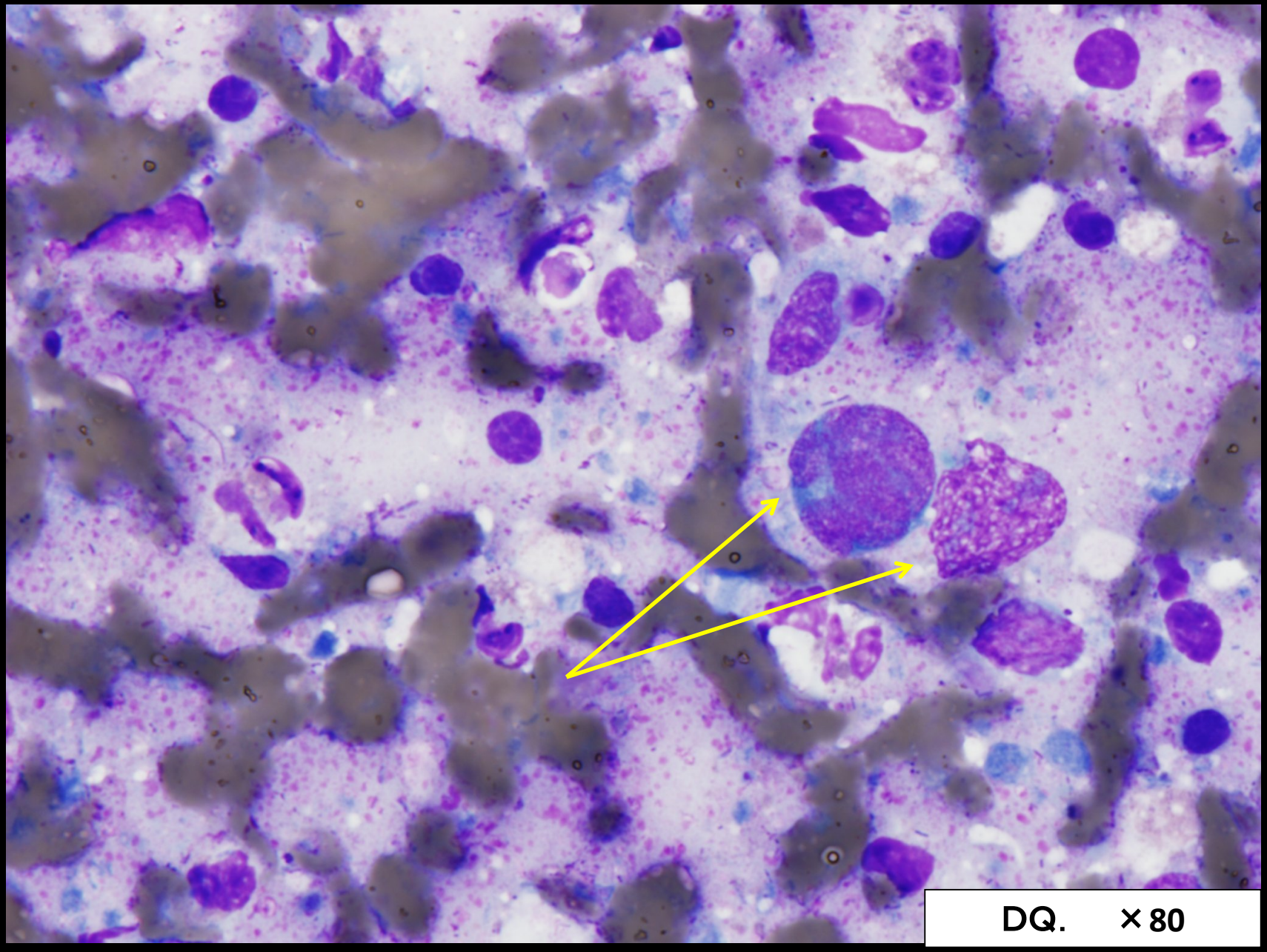

異型リンパ球は核形不整が目立ち、明瞭な核小体を持つ

細胞診断

鑑別困難

　異型リンパ球を少数認め、悪性リンパ腫の可能性があるが鑑別は困難。

組織診断（生検）

判定：See description

　壊死を伴い血管増生したgranulation tissue様の組織を認める。肉芽腫様の変化ではないでしょうか。

ascending colon
jejunum
appendix
0
1div.=1mm
5
10
15
20
25
1
2
3
4
5
6
7
8
9

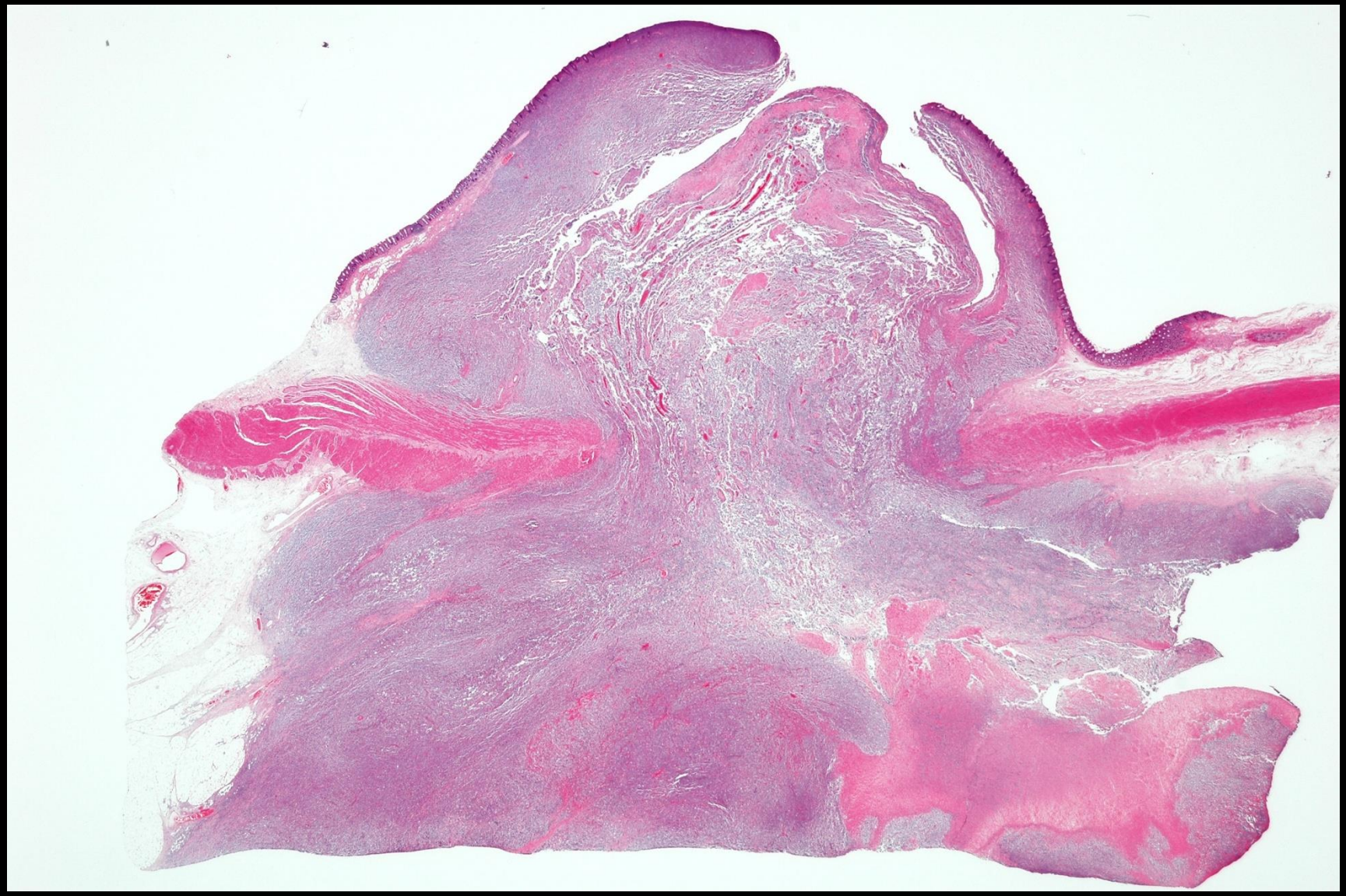

漿膜下から粘膜下層を主座としている

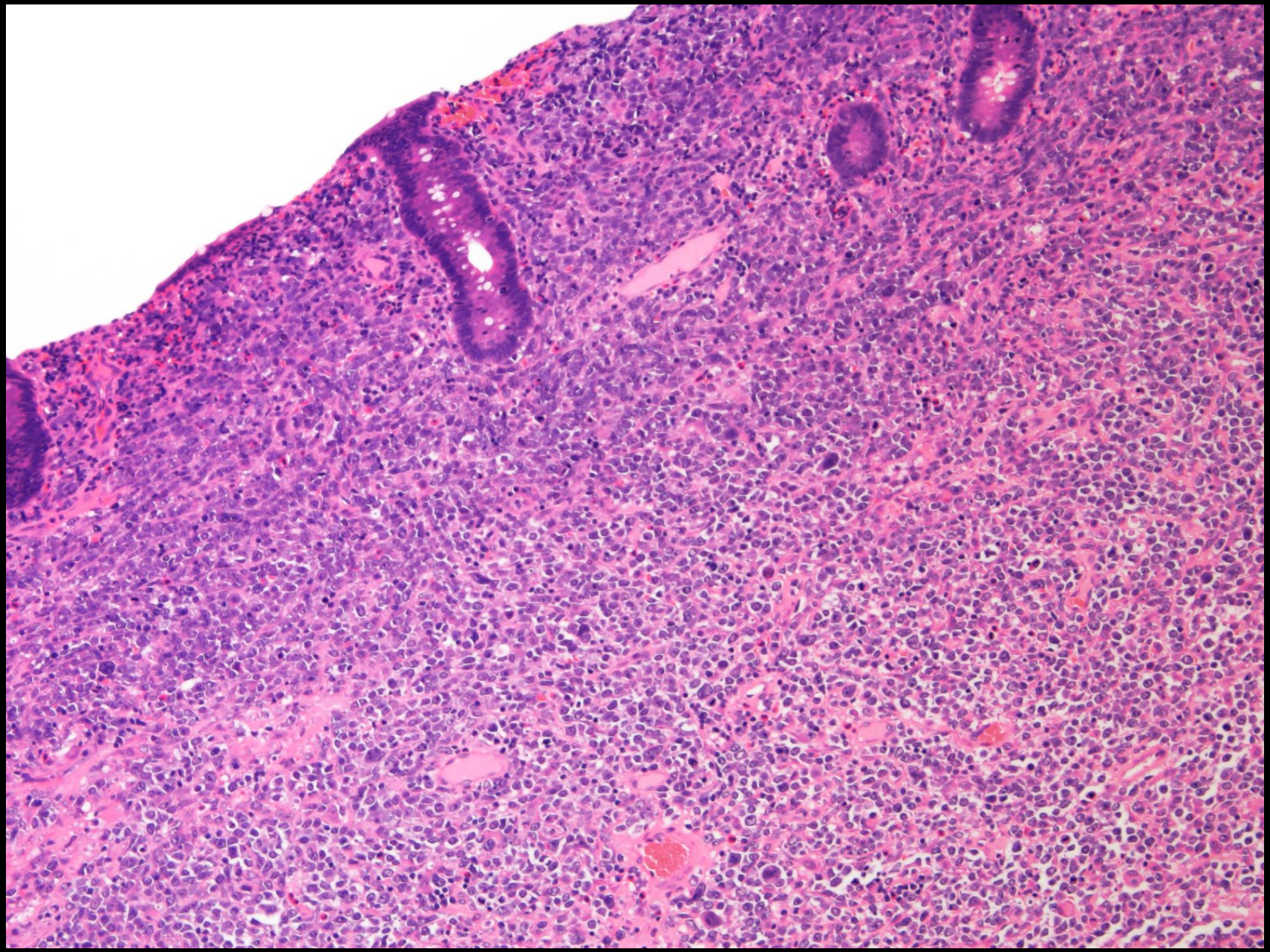

N/C比が高く裸核状の細胞がびまん性に増殖

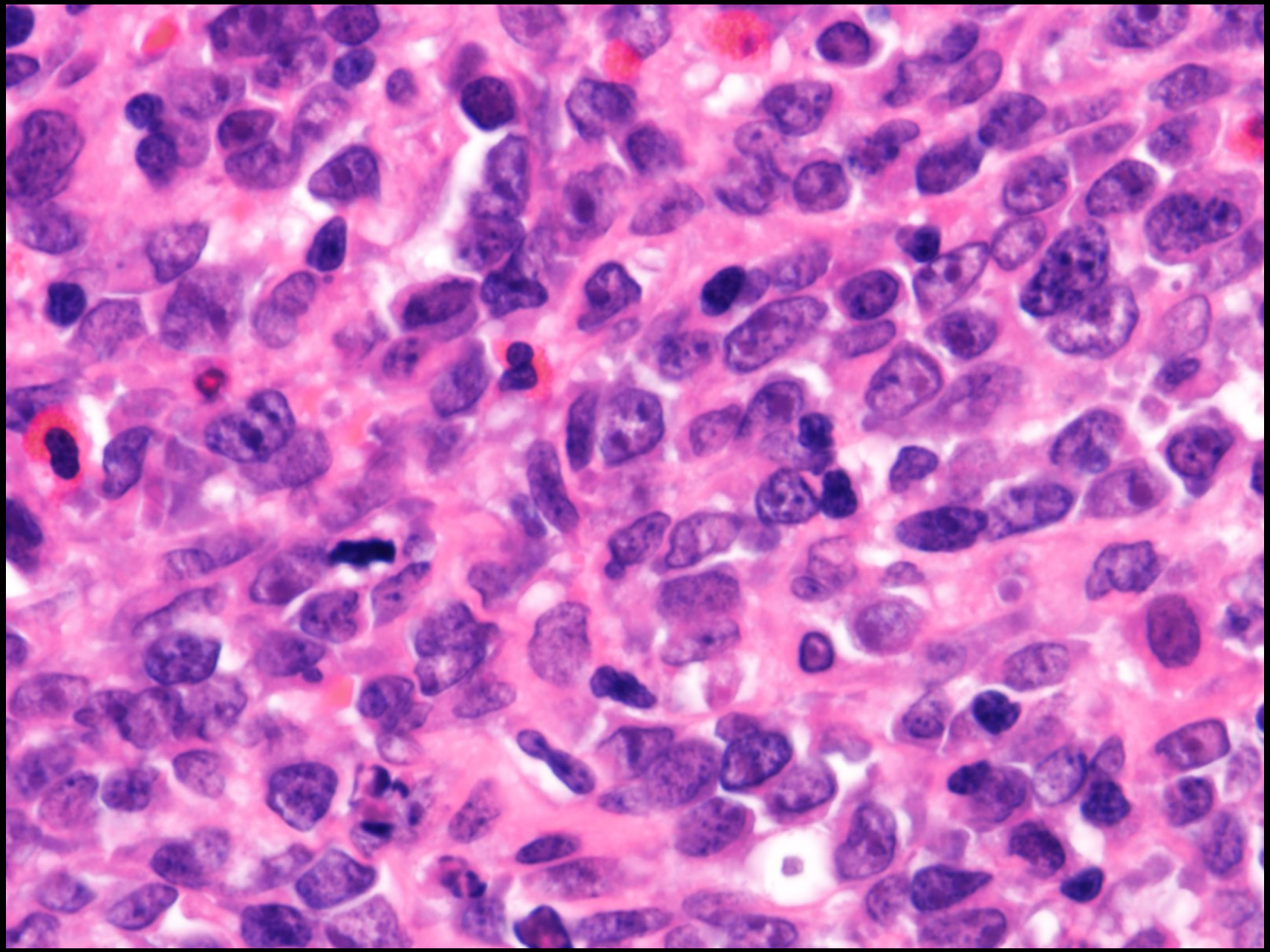

腫瘍細胞は大小不整を認める

免疫染色

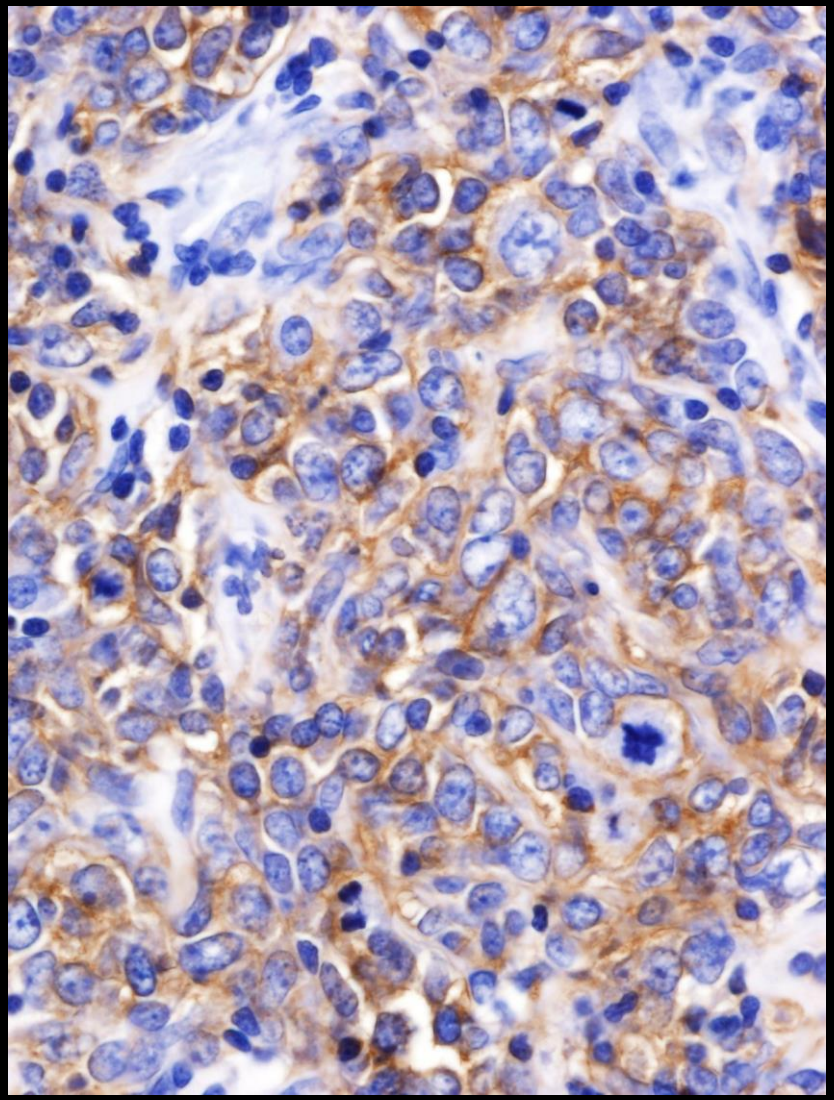

CD20

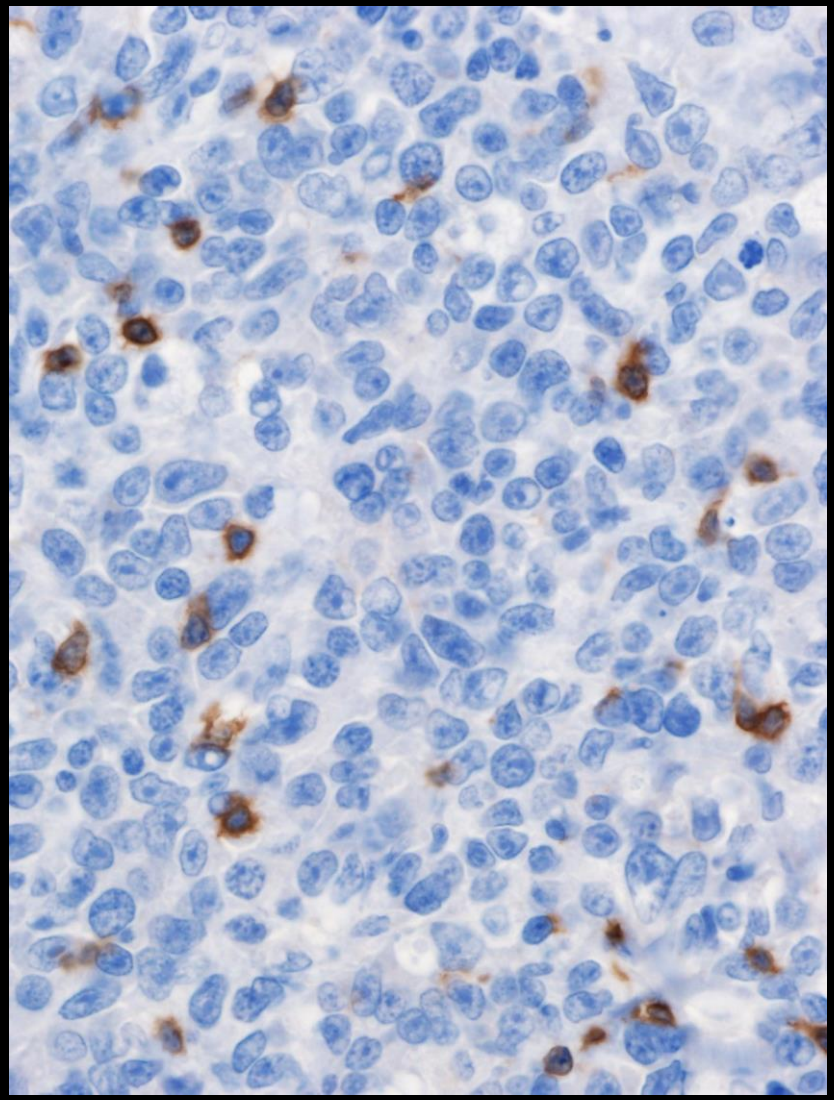

CD5

免疫染色

CD3	−
CD20	＋
CD5	−
CD10	−
bcl-1	−
bcl-2	＋
bcl-6	＋
MuM1	＋
EBER	−

組織診断

判定：Diffuse large B-cell lymphoma (DLBCL)

腫瘍内は、大型異型リンパ球の
びまん性増殖を認める。