

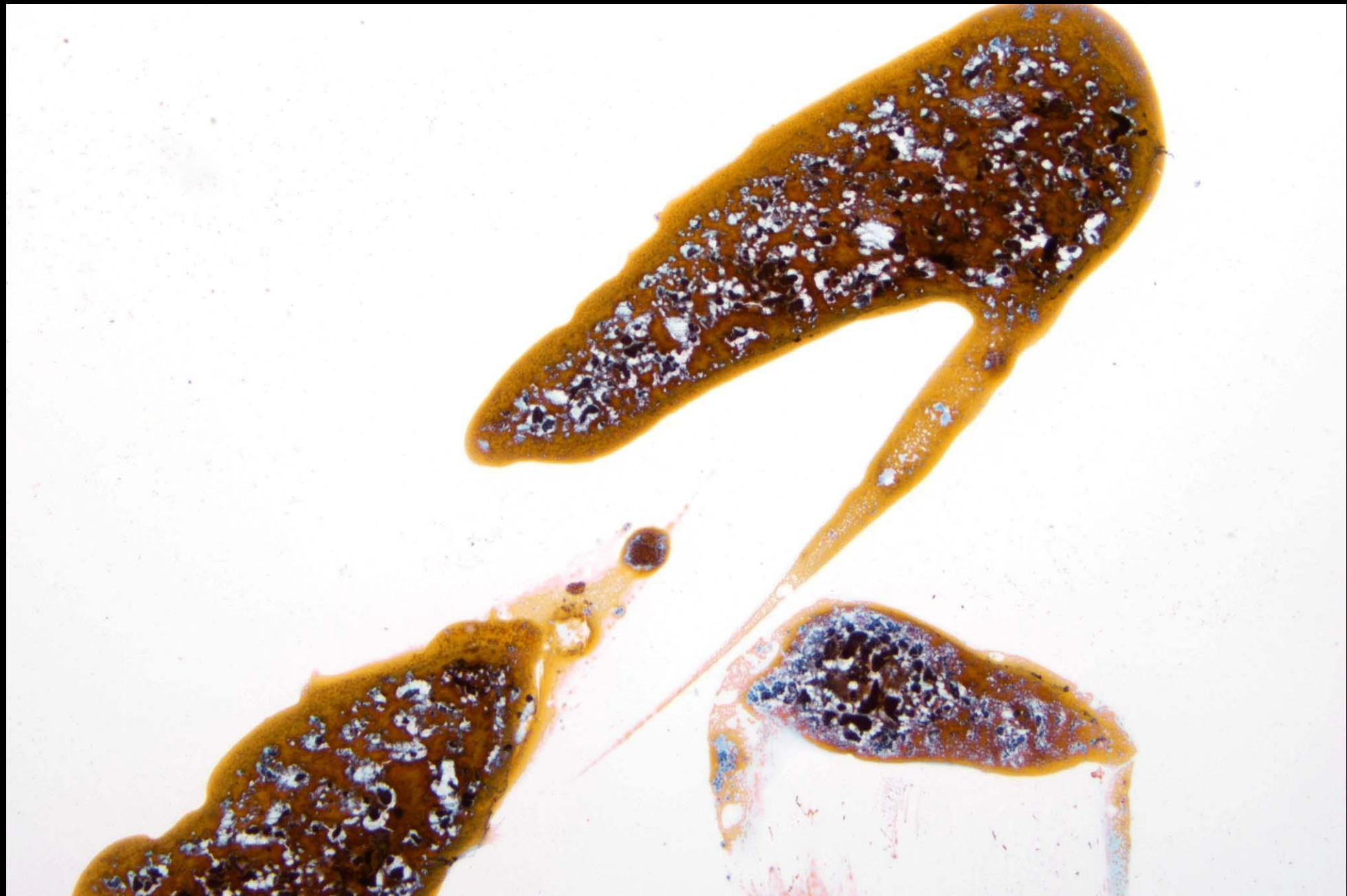第12回大分乳腺診断カンファレンス

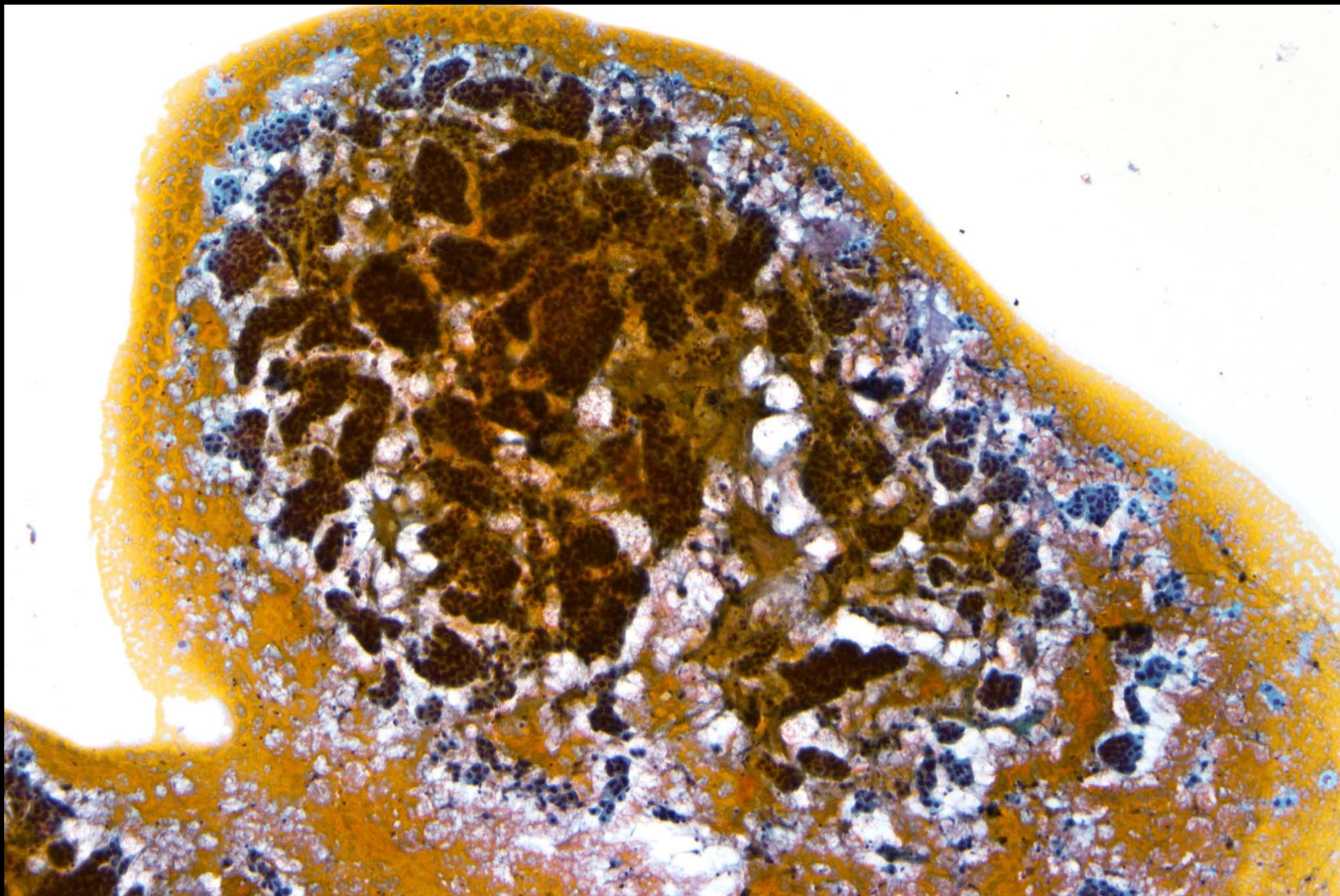
細胞診症例

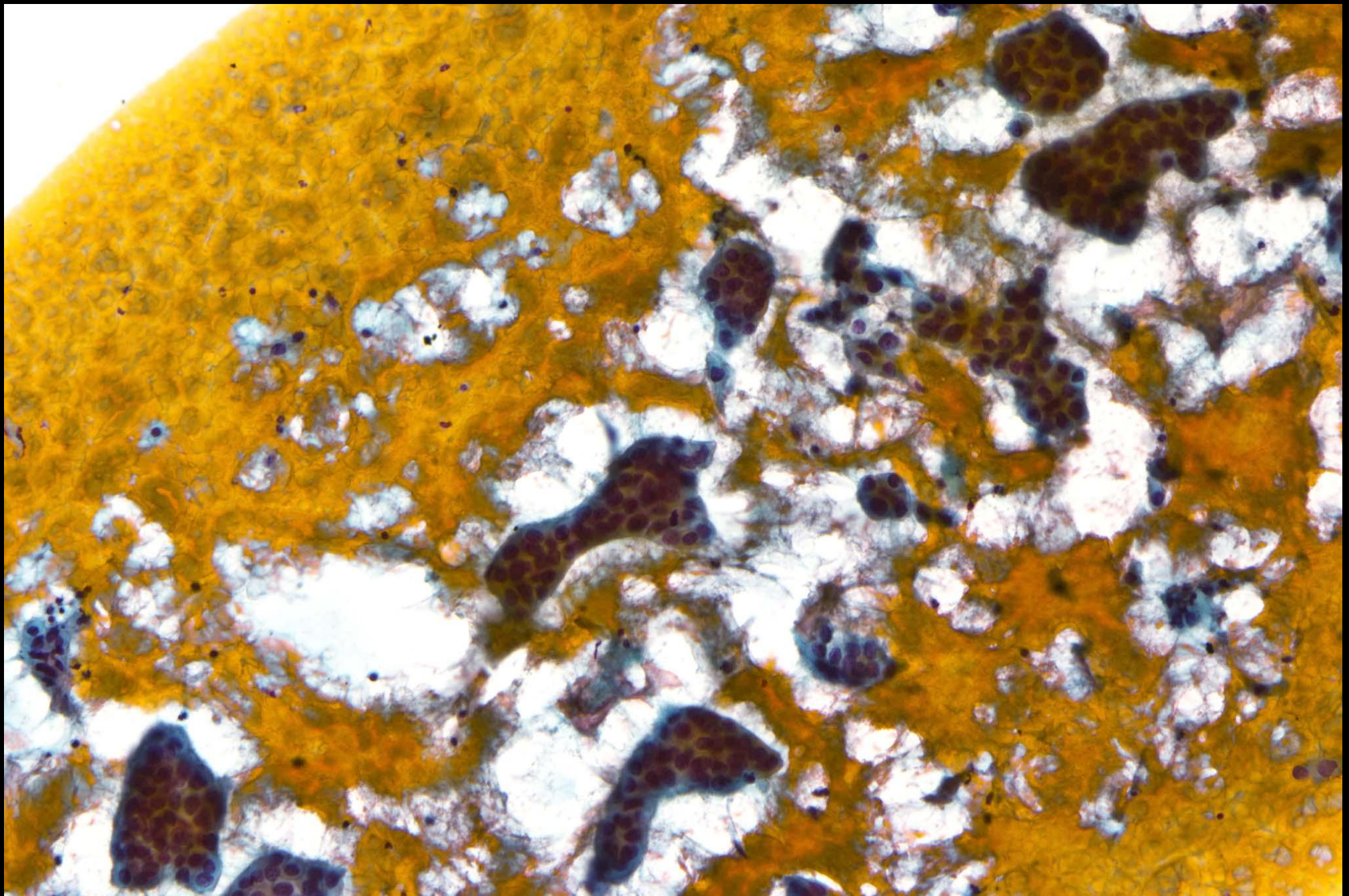
2012. 10. 20 大分国際交流会館 別府市

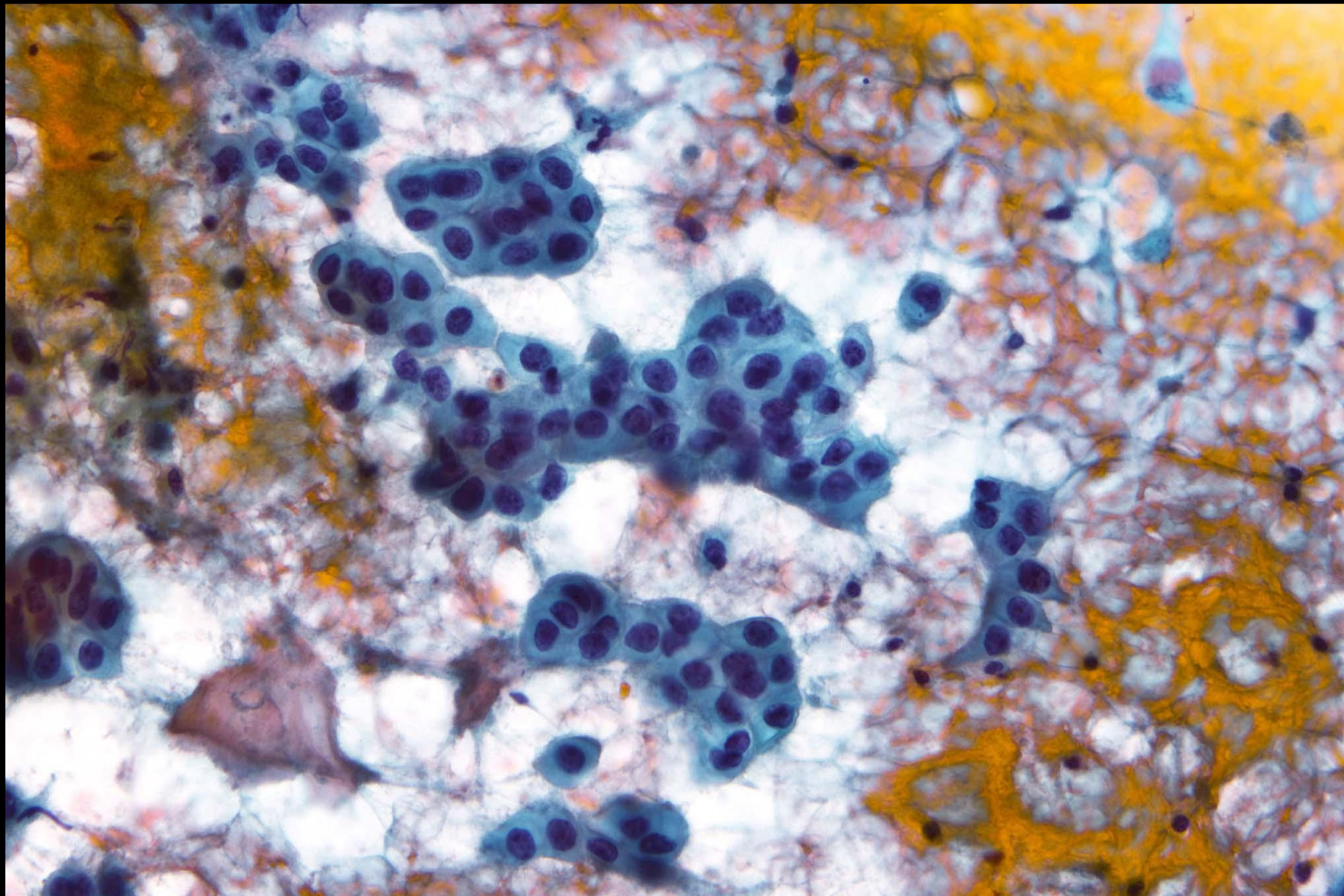
症例 2

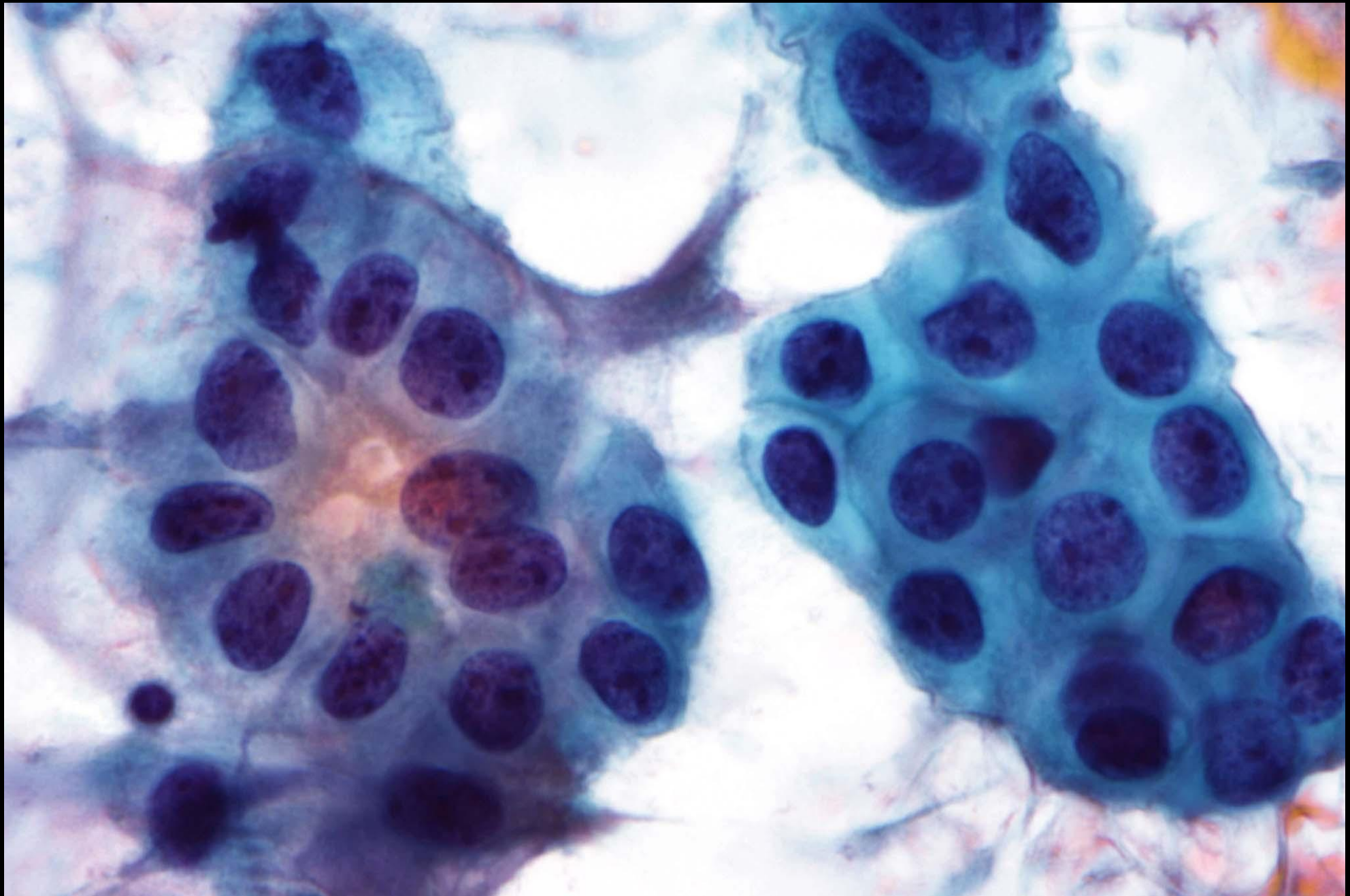
うえお乳腺外科











解答

Invasive
micropapillary carcinoma